This is a digital copy of a book that was preserved for generations on library shelves before it was carefully scanned by Google as part of a project to make the world's books discoverable online.

It has survived long enough for the copyright to expire and the book to enter the public domain. A public domain book is one that was never subject to copyright or whose legal copyright term has expired. Whether a book is in the public domain may vary country to country. Public domain books are our gateways to the past, representing a wealth of history, culture and knowledge that's often difficult to discover.

Marks, notations and other marginalia present in the original volume will appear in this file - a reminder of this book's long journey from the publisher to a library and finally to you.

Usage guidelines

Google is proud to partner with libraries to digitize public domain materials and make them widely accessible. Public domain books belong to the public and we are merely their custodians. Nevertheless, this work is expensive, so in order to keep providing this resource, we have taken steps to prevent abuse by commercial parties, including placing technical restrictions on automated querying.

We also ask that you:

+ *Make non-commercial use of the files* We designed Google Book Search for use by individuals, and we request that you use these files for personal, non-commercial purposes.
+ *Refrain from automated querying* Do not send automated queries of any sort to Google's system: If you are conducting research on machine translation, optical character recognition or other areas where access to a large amount of text is helpful, please contact us. We encourage the use of public domain materials for these purposes and may be able to help.
+ *Maintain attribution* The Google "watermark" you see on each file is essential for informing people about this project and helping them find additional materials through Google Book Search. Please do not remove it.
+ *Keep it legal* Whatever your use, remember that you are responsible for ensuring that what you are doing is legal. Do not assume that just because we believe a book is in the public domain for users in the United States, that the work is also in the public domain for users in other countries. Whether a book is still in copyright varies from country to country, and we can't offer guidance on whether any specific use of any specific book is allowed. Please do not assume that a book's appearance in Google Book Search means it can be used in any manner anywhere in the world. Copyright infringement liability can be quite severe.

About Google Book Search

Google's mission is to organize the world's information and to make it universally accessible and useful. Google Book Search helps readers discover the world's books while helping authors and publishers reach new audiences. You can search through the full text of this book on the web at `http://books.google.com/`

LANE MEDICAL LIBRARY STANFORD
2 45 0172 0966

e critique de la doctrine
sur le centre cortical de la vision
Henschen, S. E.

LANE

MEDICAL LIBRARY

THE BARKAN LIBRARY OF
OPHTHALMOLOGY AND OTOLOGY

Rapport du Pr. HENSCHEN

LANE

MEDICAL LIBRARY

THE BARKAN LIBRARY OF
OPHTHALMOLOGY AND OTOLOGY

Rapport du Pr. HENSCHEN

XIIIe CONGRÈS INTERNATIONAL DE MÉDECINE

PARIS, 2-9 AOUT 1900.

SECTION D'OPHTALMOLOGIE

REVUE CRITIQUE DE LA DOCTRINE

SUR

LE CENTRE CORTICAL DE LA VISION

Rapport par le professeur S.E.HENSCHEN (*d'Upsal, Suède*),
traduit du suédois par le docteur DOR, père (*de Lyon*).

La vision ou perception mentale de la lumière et des images visuelles est un acte psychique complexe, dont nous ne connaissons pas encore le mécanisme ; elle est étroitement liée aux mystères de la vie psychique dont elle fait partie.

Mais dans cet acte psychique on peut distinguer une foule d'opérations plus simples, dont l'ensemble a pour effet la perception mentale des phénomènes optiques, et qui méritent d'être analysées chacune séparément. La première condition qu'implique la perception psychique de la lumière est que la rétine puisse recevoir les impressions visuelles, que ces impressions soient transmises, par les nerfs optiques, au centre cortical de la vision et qu'à son tour ce centre puisse recevoir ces impressions. Je m'efforcerai donc d'exposer ici non seulement la localisation mais aussi l'organisation de ce centre visuel ; c'est là une question qui intéresse en premier lieu l'ophtalmologie et la névrologie, tandis que le psychologiste et le psychiatre s'appliquent tout particulièrement à l'étude du mécanisme psychique qui fait que l'excitation ou l'impression lumineuse de l'écorce cérébrale crée des perceptions,

LANE LIBRARY

aussitôt déposées dans la mémoire comme réminiscences optiques, et entre comme partie intégrante dans la vie psychique. Pour ce qui est de l'excitation lumineuse de la rétine et de la transmission de cette excitation au centre cortical, nous en connaissons les causes, ainsi que le siège et l'organisation anatomique des fibres optiques ; par contre, le substratum et les conditions du procédé psychique nous échappent encore. Nous nous occuperons donc principalement, dans les pages qui vont suivre, de la question du centre cortical de la vision, de sa localisation et de son organisation. Mais, étant donné que cette question se rattache à celle des voies visuelles, il sera nécessaire de passer tout d'abord en revue nos connaissances sur ce point, ce qui rendra notre description du centre visuel plus claire et plus évidente. On reconnaîtra qu'il existe une certaine connexion dans la disposition et la stratification des diverses parties de l'appareil cérébral de la vision, sans laquelle nous aurions de la peine à nous représenter une projection des images visuelles de la rétine dans une direction déterminée ou une perception visuelle psychique du monde extérieur.

J'ai eu l'occasion déjà aux Congrès de Londres (1892) et de Rome (1894) d'esquisser mes idées sur les voies et le centre visuel, de même que dans l'ouvrage *Pathologie des Gehirns* (Upsal, 1892), IIe partie, j'ai fait un exposé scientifique et critique de toutes les observations à moi connues faites sur cette matière. En terminant, je m'y exprime en ces termes : « Pour réaliser de véritables progrès dans ce champ de la science, il faudra tout d'abord recueillir de nouveaux faits encore plus positifs et plus précis. A l'avenir il faudra non seulement procéder encore plus scrupuleusement dans les analyses cliniques mais aussi compléter les coupes par des études microscopiques et méthodiques. »

Pendant le cours des huit années qui viennent de s'écouler, les idées que je défendis, en 1892, ne se sont fait jour dans la littérature que peu à peu : souvent aussi des erreurs s'y sont glissées.

Néanmoins il se peut qu'il eût suffi de renvoyer le lecteur à l'ouvrage signalé plus haut et aux mémoires que j'ai pu-

LANE LIBRARY

bliés dans *Brain* et la *Revue d'ophtalmologie* sur les voies visuelles, ainsi qu'à l'exposé fort correct qu'en a fait M. Soury dans son excellent ouvrage sur le système nerveux central (Paris, 1899).

Mais comme pendant ces dernières années plusieurs observations nouvelles et importantes ont été publiées, il est bon d'examiner, avant d'aller plus loin, si ces observations sont en désaccord avec les résultats auxquels j'étais arrivé déjà en 1892 ou si elles les confirment. Ce n'est qu'alors qu'on pourra juger dans quelle mesure les méthodes employées se sont montrées sûres, quelles sont les parties du problème des voies visuelles qui, à l'avenir, demeureront acquises à la science et, enfin, comment le savant devra procéder désormais pour résoudre ce problème.

Mais l'exactitude et l'authenticité des résultats scientifiques dépendant essentiellement de l'exactitude et de la sûreté des méthodes employées, nous allons tout d'abord passer en revue ces différentes méthodes afin de pouvoir juger de leur importance respective. Cela est d'autant plus nécessaire qu'il est manifeste que la divergence d'opinions tient justement à une fausse appréciation des méthodes. Pour cela, je serai parfois obligé de répéter ce que j'ai déjà dit auparavant sur ce point.

Quelque instructives et quelque importantes qu'aient été et que seront toujours les MÉTHODES ANATOMIQUES isolées pour la solution du problème des voies visuelles, il ne faut pourtant pas oublier que l'anatomie normale ne résoudra jamais un problème où il s'agit de trouver dans la masse des nerfs et des cellules cérébrales plus ou moins uniformes la localisation de celles qui sont douées de la propriété de transmettre et de percevoir les impressions de la lumière (*Revue d'ophtalmologie*, 1894, n° 8) et de les distinguer des fibres et des cellules qui ont une autre fonction. Il ne faut pas davantage se fier uniquement à la méthode anatomique en excluant les autres.

Ces dernières années nous montrent où peut mener l'exagération de la méthode anatomique isolée, quand elle fait abandonner d'autres méthodes tout aussi légitimes. Tout le monde sait que, déjà en 1702, Newton avait démontré mathé-

matiquement que les nerfs optiques ne peuvent être que partiellement croisés dans le chiasma, et la justesse de cette conclusion ingénieuse a déjà été pleinement démontrée par l'expérience physiologique ainsi que par des observations anatomo-pathologiques et cliniques.

Néanmoins cette thèse fondamentale vient d'être combattue, il y a quelques années encore, par l'un des plus illustres anatomistes contemporains. Je reviendrai sur cette matière plus tard.

Quant aux résultats des EXPÉRIENCES PHYSIOLOGIQUES, mes très honorés collègues, MM. Angelucci et Bernheimer en rendront compte devant le Congrès. Je renonce donc à exposer mes propres idées concernant l'importance de ces expériences. Ces résultats se fondent sur la démonstration de la présence ou de l'absence de défectuosités dans le champ visuel provoquées par des extirpations pratiquées sur certaines parties de l'écorce cérébrale. Je ne puis m'empêcher de faire observer ici combien il est difficile, sinon impossible, de démontrer l'existence de ces défectuosités chez l'homme; quelles difficultés ne faut-il pas surmonter lorsqu'il s'agit de démontrer, le cas échéant, que le champ visuel est normal ? Pour les personnes saines et intelligentes, cela ne présente pas, il est vrai, de très grandes difficultés ; par contre, il faut souvent répéter ses expériences durant des journées ou des semaines entières, pour arriver à un résultat certain dans les cas d'hémiplégie et d'autres maladies du cerveau, ou quand on a affaire à des personnes âgées et sans instruction.

On a donc raison de douter de la certitude des observations faites sur des animaux dans le but d'examiner les défectuosités du champ visuel.

Les difficultés ne sont guère moindres quand il s'agit de déterminer l'extension de l'intervention chirurgicale tant pour la surface que pour la profondeur.

Je me permettrai d'ajouter ici que seules les expériences démontrant la présence de défectuosités du champ visuel, constantes pendant un certain espace de temps et pour lesquelles on a fait après la mort un examen microscopique, peuvent être regardées comme convaincantes. Les deux points principaux sur lesquels reposent les expériences faites

sur des animaux — à savoir l'examen des perturbations fonctionnelles pendant la vie et l'effet anatomique — sont donc très subtils et exigent une attention toute particulière.

Passons à la discussion de la valeur de la MÉTHODE DES DÉGÉNÉRESCENCES chez l'homme et chez les animaux.

Depuis les expériences — demeurées classiques — de Gudden, cette méthode a été pratiquée par des savants éclairés et zélés, parmi lesquels M. *Monakow* occupe une des premières places. Ses expériences, qui datent du commencement de 1888, ont exercé, de même que celles de Gudden, une très grande influence sur le développement de la théorie des voies visuelles. Pour ces dernières années il faut avant tout noter les expériences de *Pribytkow* et de *Colucci* (Colucci, *Ricerche sull' Anatomia et sulla Fisiologia dei centri visivi cerebrali*, Napoli, 1898). Colucci fonda ses conclusions sur des expériences, tandis qu'un élève de Dejerine, *Vialet*, — jeune homme plein d'avenir, malheureusement enlevé trop tôt à la science — partait principalement des résultats fournis par la nature dans les maladies du cerveau.

Quant au rôle qu'a joué cette méthode importante, je renvoie le lecteur à ce que j'en ai dit au Congrès de Rome (1894) (Voir : « On a qualifié » etc., p. 2-3).

Quelque importantes que soient pour l'étude des voies optiques et du centre de la vision, les méthodes décrites (physiologique, anatomo-pathologique), LA MÉTHODE COMBINÉE ANATOMO-CLINIQUE est pourtant la seule qui puisse nous fournir les renseignements les plus sûrs et les plus détaillés sur le problème qui nous occupe. Mais chaque observation clinique suivie d'autopsie n'a pas une valeur pour faire avancer la question. C'est le cas par exemple pour les tumeurs ou les abcès du cerveau, ceux-ci n'agissant pas seulement par destruction locale mais encore par compression à distance ou par intoxication des tissus cérébraux. Chaque observation pareille doit être admise avec réserve. Ces cas ont souvent une signification plutôt négative que positive : l'absence d'une défectuosité du champ visuel prouve que les voies optiques ne sont pas dans la région lésée, par contre des défectuosités pareilles pourraient exister par action à distance de la tumeur ou de l'abcès.

La même chose est vraie pour les hémorragies fraîches et les ramollissements. En outre, il est rare que l'on puisse dans le stade ultime d'une tumeur, d'un abcès ou d'une hémorragie fraîche, faire un examen assez exact du champ visuel.

Les ramollissements stationnaires ou les foyers hémorragiques anciens sont plus propres à faire avancer la science, mais seulement à la condition que les défectuosités de la vue aient été observées avec exactitude. Plus la limitation du champ visuel sera petite et nettement limitée, plus ce trouble sera stationnaire et plus l'observation aura d'importance. Ces cas se rencontrent rarement et plutôt par hasard dans les salles de clinique. C'est donc à peine chez les cliniciens, mais plutôt chez les ophtalmologistes que l'on rencontrera des faits pour l'étude de cette branche de la science et c'est seulement du travail collectif des oculistes et des pathologistes que l'on peut attendre le développement de ce champ intéressant. La preuve en est donnée par l'expérience des dix dernières années.

ANATOMIE DES VOIES OPTIQUES.

Si je rappelle ici divers faits plus ou moins connus sur le trajet des voies optiques, je n'ai nullement l'intention de donner un exposé complet de nos connaissances sur ces voies. Je veux seulement relever quelques points qui ont une importance pour la conception de l'organisation du centre visuel, et surtout montrer qu'il existe une disposition déterminée de leurs éléments,et que cette disposition peut être suivie aussi bien dans la portion antérieure des voies optiques que dans la postérieure.

Les voies optiques peuvent se diviser en voies antérieures ou frontales, intermédiaires ou moyennes, et postérieures ou occipitales.

I. — La portion frontale des voies optiques.

Toute notre conception actuelle de la vision centrale et de son mécanisme repose sur l'hypothèse qu'il existe un entrecroisement partiel dans le chiasma. Cette opinion a été émise

en 1704, par *Newton* qui a conclu théoriquement qu'un entrecroisement total des fibres nerveuses était impossible et depuis lors de nombreux auteurs ont démontré l'exactitude de cette hypothèse. *Joseph* et *Carl Wenzel*, ainsi que *Hannover* et *Stilling* ont cherché à donner la preuve anatomique, *Johannes Müller* et *Nicati* la preuve physiologique de cette manière de voir. *Gudden* surtout a fourni des preuves anatomo-pathologiques lorsqu'il a démontré que la section d'un seul nerf optique provoquait une atrophie dans les deux tractus, et réciproquement que la section d'un tractus provoquait une atrophie dans les deux nerfs optiques ; ces expériences ont été depuis répétées avec le même résultat par plusieurs auteurs, surtout *Singer* et *Münzer*, et des faits pareils ont été observés chez l'homme par de nombreux auteurs.

Dans mon ouvrage sur la pathologie du cerveau (vol. I, obs. 2 à 9), j'ai démontré dans 8 cas que l'atrophie d'un nerf optique se continue dans les 2 tractus et, dans 4 cas (vol. I, obs. 10, 11, vol. II, 41, 42), que l'atrophie d'un tractus est également suivie d'atrophie dans les deux nerfs optiques.

En définitive toute la doctrine de l'hémianopsie, comme de Graefe l'avait déjà montré en 1856, repose sur l'admission de l'entrecroisement partiel dans le chiasma. Chaque observation d'un cas clinique d'hémianopsie est une preuve de l'entrecroisement partiel tant qu'on n'aura pas réussi à démontrer un second entrecroisement postérieur.

Après ces preuves péremptoires on aurait pu depuis 10 ou même 20 ans affirmer que cette hypothèse était démontrée une fois pour toutes. Malgré cela elle fut dans ces derniers temps combattue par *Michel*, professeur à Würzbourg et, chose inattendue, on vit le célèbre anatomiste *Kœlliker* se ranger de son côté et contester la réalité de l'entrecroisement partiel.

Kœlliker, sans prendre connaissance exacte des preuves de ses adversaires, en ne tenant aucun compte des méthodes physiologiques, des expériences pathologiques sur les dégénérescences et des preuves cliniques, s'est fait le défenseur de l'entrecroisement total. Mais par des recherches au moyen des méthodes de Golgi et de Marchi, et en suivant chez des embryons ou des nouveau-nés les fibres nerveuses isolées, *Ramon y Cajal* a donné la preuve anatomique directe qu'il

existe dans le chiasma des fibres non croisées et dans un dernier travail, en 1899, *Kœlliker* lui-même a publié des recherches qui l'ont conduit au même résultat et rectifié ainsi son erreur antérieure.

La discussion qui s'éleva après l'affirmation du célèbre anatomiste, en 1896, n'a donc pas été sans importance. Plusieurs auteurs, comme *Jakobsohn*, *Bechterew*, *Schlagenhaufer*, *Cramer*, *Dimmer*, *Hellendal* ont à nouveau confirmé les observations des anciens savants, mais sans apporter de preuves nouvelles de l'entrecroisement partiel. *Bernheimer* a été plus heureux, car il a réussi dans un cas d'atrophie du nerf optique à faire une coupe horizontale du chiasma dans laquelle on pouvait suivre les fibres directes du nerf optique jusque dans le tractus. Le résultat le plus important de cette discussion ne fut cependant pas la constatation de la semidécussation qui n'avait pas besoin de preuves nouvelles, mais bien la découverte faite par *Ramon* et confirmée par *Kœlliker* que les fibres isolées du nerf optique dans le chiasma peuvent se diviser en ramifications dont les unes sont directes et les autres croisées.

Cette découverte donne une première explication anatomique d'une haute importance à l'innervation bilatérale des deux moitiés de la macula admise par *Wilbrand*, puis par moi, bien qu'il ne soit pas prouvé que les fibres qui se divisent ainsi soient justement les fibres maculaires.

C'est donc un fait absolument constaté que chaque nerf optique se divise dans le chiasma en deux faisceaux, dont l'un est croisé et l'autre direct, et notre premier devoir sera maintenant de décrire la position de ces divers faisceaux, aussi bien dans le nerf optique que dans le chiasma et le tractus. Mais à côté de ces faisceaux croisés et directs, un faisceau spécial a droit à toute notre attention, savoir le faisceau maculaire qui contient des fibres qui partent de la macula et par conséquent transmettent la vision centrale ou les impressions lumineuses du centre de fixation. Il est évident que ce faisceau contient les fibres les plus importantes pour la vision et que dans celui-ci on peut également différencier une moitié croisée et une directe, bien que l'on ait quelque raison d'admettre que les fibres pour ces deux moitiés ne sont pas

très nettement séparées les unes des autres du moins dans l'irradiation du nerf optique dans la rétine. Des observations cliniques semblent démontrer, comme *Wilbrand* l'a signalé le premier, que l'on rencontre de grandes différences individuelles et que, dans bien des cas, un certain nombre des fibres croisées dépassent la ligne moyenne de la rétine et innervent même les portions les plus rapprochées des moitiés latérales de la rétine et vice-versa.

Nous distinguons donc dans la portion frontrale des voies optiques : le faisceau maculaire, le faisceau croisé et le direct.

A. — Le nerf optique.

a) *Le faisceau maculaire.* — Ce n'est ni par les recherches anatomiques ni par la physiologie que l'on a découvert le faisceau maculaire, mais nous le devons aux observations anatomo-cliniques. *Leber* avait déjà, en 1889, observé que dans le scotome central il existe une décoloration dans la moitié externe de la papille, et depuis plusieurs auteurs ont constaté que chez les intoxiqués par l'alcool et la nicotine on rencontre souvent un scotome central. Le plus souvent il n'existe qu'une diminution de l'acuité visuelle ou de la perception des couleurs.

Cette altération se rencontre quelquefois même dans le tabes et se caractérise, à l'ophtalmoscope, par le fait qu'un segment cunéiforme situé dans la moitié latérale de la papille, un peu au-dessous du méridien horizontal, est sensiblement pâle. L'on avait donc déjà, par l'examen clinique, le droit d'admettre que le faisceau maculaire n'était pas situé au centre de la papille mais un peu en dehors et en bas. Le premier cas de ce genre fut publié par *Samelsohn* en 1882 et, presque en même temps, *Nettleship* en communique un second. D'autres semblables sont dus à *Vossius*, *Bunge*, *Uhthoff*, *Thomsen*, *Kellermann*, bien que ce dernier ait mal interprété son observation. Tous ces cas observés par divers auteurs, déjà depuis 1880, se ressemblent tellement entre eux qu'il n'est pas douteux que le faisceau maculaire, aussi bien dans la papille qu'immédiatement en arrière, est situé dans la partie inféro-externe où il forme un secteur cunéiforme dont la base repose

sur la gaine piale du nerf optique et la pointe arrive assez près des vaisseaux centraux du nerf. Un peu plus en arrière le faisceau maculaire change de forme, devient semi-lunaire, et dans la partie du nerf qui ne possède pas de vaisseaux centraux il prend la forme d'un ovale horizontal. Petit à petit ce faisceau s'éloigne de la périphérie pour se rapprocher du centre ; quelquefois il est déjà central vers la portion du nerf qui ne contient plus les vaisseaux centraux, mais d'autres fois il reste excentrique jusque vers le trou optique, où il devient central pour conserver cette position dans tout le reste de la voie optique frontale. En conformité avec la forme du nerf optique en avant du chiasma le faisceau maculaire prend ici la forme d'un ovale couché (Fig. 1).

Mes propres observations sur le faisceau maculaire confirment les résultats des autres observateurs. Dans des différents cas il existe des variations au sujet du point où le faisceau quitte le bord périphérique du nerf pour prendre une position plus centrale.

Comme il a déjà été dit, ce faisceau maculaire contient des fibres directes et des fibres croisées ; il s'agit maintenant d'étudier leur position relative. Mes observations m'engagent à admettre que dans le coin formé dans la papille par le faisceau maculaire les fibres croisées sont situées près du centre comme le montre la figure 1. a. tandis que les fibres directes sont dans la périphérie du coin et par conséquent en dedans des autres fibres directes. Une telle disposition est déjà probable *a priori* à cause de l'irradiation des fibres optiques dans la rétine. Telle est la situation dans la papille. Plus en arrière, comme on l'a déjà vu, la forme du faisceau maculaire change. Les fibres croisées maculaires qui, dans la papille, se rapprochent de la partie latérale du nerf, se dirigent vers le centre, comme on le voit dans les figures 1. b. et 1. c. et forment enfin un ovale couché et oblique dans la portion médiane du faisceau maculaire (fig. 1. d.).

Les fibres directes sont, comme on l'a vu, situées dans la papille à la périphérie du faisceau maculaire (fig. 1). Elles forment alors deux faisceaux séparés, un dorsal et un ventral, séparés par les fibres maculaires croisées ; mais plus en arrière ces deux faisceaux se réunissent, prennent une forme

semi-lunaire et forment maintenant la moitié latérale du faisceau maculaire, comme on le voit dans la figure 1. c.

Dans le faisceau maculaire on peut en outre différencier un faisceau dorsal et un ventral. Nos observations, ajoutées à deux de *Uhthoff* et de *Iatzow*, démontrent que la portion dorsale correspond à la moitié dorsale de la rétine et par conséquent la portion ventrale à la ventrale. En somme les fibres dans le faisceau maculaire ont une disposition homologue à celle des secteurs respectifs de la surface maculaire de la rétine bien qu'il existe une légère dislocation ventro-latérale, comme le montrent les figures. Quant aux formes des faisceaux respectifs nous n'en avons encore aucune connaissance, et sous ce rapport les figures sont schématiques.

Les recherches faites dans ces dernières années par *Wilbrand*, *Sachs* et *Widmark* au sujet de la position du faisceau maculaire dans le nerf optique ont complètement confirmé celles des observations précédentes.

b) *Le faisceau direct* (*non croisé*). — Avant que l'on ait pu déterminer d'une façon plus exacte la situation du faisceau direct, on admettait que ces fibres formaient un faisceau direct situé au côté externe du nerf optique. D'après *Gudden* il était quelquefois situé au centre. Cette opinion, que les fibres directes formaient un faisceau continu, semble être appuyée par une observation de *Siemerling* tandis qu'une observation de *Iatzow* parlait en faveur d'une division en deux faisceaux, un dorsal et un ventral, dans la portion antérieure du nerf optique. Cette dernière manière de voir a été, par la suite, confirmée par toutes nos observations, et l'on peut aujourd'hui admettre comme absolument démontré que le faisceau latéral, dans ses parties antérieures, se divise en deux fascicules, à peu près d'égale grandeur, situés immédiatement en dedans de la périphérie du nerf optique. Dans sa portion la plus antérieure se trouve entre ces deux fascicules le faisceau maculaire. Plus on s'éloigne en arrière du globe oculaire et plus ces deux fascicules se rapprochent pour former enfin dans la moitié postérieure un faisceau continu prenant plus ou moins la forme d'un croissant. Le point de jonction varie suivant les cas, mais en général on peut admettre qu'il existe deux fascicules dans la portion du nerf qui contient les vaisseaux

centraux. Quant à la forme et à la situation du faisceau direct il semble qu'il existe des variations individuelles assez importantes. La position du faisceau direct a été déterminée par l'examen des cas dans lesquels il existait une dégénérescence secondaire. Si une lésion touche les fibres optiques dans le corps genouillé externe ou le tractus, il se développe une dégénérescence des fibres blessées qui se propage dans le chiasma et les nerfs optiques, et par conséquent dans le faisceau direct du côté de la lésion et dans le faisceau croisé de l'autre côté. De cette manière on peut souvent déterminer avec certitude la situation de ces faisceaux. Une dégénérescence analogue ascendante est la suite de lésions partielles de la rétine et l'étendue de ces lésions peut être facilement déterminée au périmètre. Dans les dégénérescences partielles des nerfs optiques et du chiasma on observe des altérations analogues.

Divers cas pareils sont consignés dans la littérature. Ainsi *Uhthoff* a observé une observation de destruction du quart inféro-externe de la rétine, *Siemerling* une destruction partielle du chiasma, et *Schmidt-Rimpler* un cas de dégénérescence descendante après un abcès occipital, et moi en outre 5 cas d'atrophie dégénérative ou de destruction du corps genouillé ou du tractus. L'exactitude des conclusions tirées de ces cas a été contrôlée par l'observation de ceux dans lesquels un seul faisceau isolé du nerf optique avait été conservé et où, par conséquent, on a pu suivre le trajet de ce faisceau à partir de l'œil. J'ai moi-même observé deux cas pareils.

c) *Le faisceau croisé.* — Ce faisceau forme dans toute la longueur du nerf optique un cordon continu. Tout à fait en avant, près du globe, il est situé dans la position dorso-médiane. Il conserve cette position dans toute la longueur du nerf, mais sa forme et sa limitation ventrale dépendent en partie de la forme et du siège du faisceau maculaire, comme cela résulte des figures 1.a-d. Immédiatement en avant du chiasma, une partie des fibres croisées pénètrent au travers de la partie centrale du faisceau direct. Ces fibres, qui méritent le nom de fibres ansiformes (schlingförmige) ont déjà été observées par *Michel* et ont été ensuite reconnues dans plusieurs de nos cas.

Nos connaissances du faisceau croisé reposent primitivement sur des observations identiques dans lesquelles on avait étudié le faisceau direct, ainsi que sur des observations pathologiques et cliniques, mais pas sur l'anatomie pure.

L'exactitude de la description que nous venons de donner des faisceaux directs et croisés du nerf optique, datant de 1892, a été complètement confirmée par les recherches de nombreux observateurs. *Ramon* et *Kölliker* ont trouvé (surtout chez des animaux) que les fibres directes sont situées au bord du nerf optique ; *Moeli* et *Dimmer* ont constaté qu'elles se divisent en deux fascicules et que les fibres croisées sont situées au côté interne (médian). Les observations de *Hüfler* et de *Hebold* ont confirmé dans tous leurs détails les résultats des auteurs antérieurs.

B. — Le chiasma.

La longue discussion sur l'entrecroisement total ou partiel des nerfs optiques est terminée. L'ancienne idée de l'entrecroisement total est, comme nous l'avons vu, insoutenable. Les preuves décisives de l'entrecroisement partiel étaient d'abord principalement expérimentales, mais aujourd'hui nous en avons d'autres nombreuses aussi bien anatomo-pathologiques que cliniques, tandis que la simple dissection n'a pas réussi à donner sur ces faits des preuves convaincantes. La question de l'entrecroisement n'a plus qu'un intérêt historique. Par contre, la question du rapport entre les faisceaux directs et les croisés n'a été résolue exactement que dans ces dernières années. Ici aussi nous allons étudier séparément les divers faisceaux.

a) *Le faisceau maculaire.* — *Vossius*, *Bunge*, *Uhthoff* et *Thomsen* ont publié plusieurs observations sur la forme et le siège de ce faisceau dans le chiasma. Immédiatement en avant du chiasma, le faisceau maculaire a la forme d'un ovale couché et est situé au centre du nerf optique. Ce faisceau prend ensuite une position diagonale oblique, d'en haut en dehors vers en bas et en dedans. Ces faisceaux se rapprochent ensuite du centre du chiasma, s'entrecroisent et pénètrent dans les tractus respectifs ; ici ils continuent à rester au centre.

Les divers observateurs n'ont observé que des différences individuelles (Fig. 2).

b) Les autres faisceaux dans le chiasma. — Parmi les observations anatomiques relatives à ces faisceaux, celles de *Stilling* méritent avant tout d'attirer notre attention. Il crut, par sa méthode de dissociation des fibres, trouver que des fibres directes sont situées à la périphérie et, sous forme d'une gouttière, entourent les fibres croisées. En somme, tous les auteurs subséquents admettent que les fibres directes forment un fort cordon situé à la périphérie du chiasma. D'après la plupart, ce cordon serait plutôt latéro-dorsal dans la portion frontale du chiasma et latéro-ventral plus en arrière, cependant les opinions varient sur ce point. *Kellermann* seul a une opinion différente ; il trouva, en effet, que le faisceau croisé ne forme pas un cordon solide dans le chiasma, mais que les fibres croisées et directes s'entrelaçaient les unes dans les autres et que les faisceaux directs n'atteignaient pas la périphérie. Moi-même j'ai fait à ce sujet un grand nombre de recherches qui, en somme, confirment l'opinion défendue par Kellermann seul. Le trajet des fibres dans le chiasma est le suivant (fig. 2) : sur une coupe transversale immédiatement en avant du chiasma, les fibres croisées occupent la portion dorso-médiane des nerfs optiques et les directes la périphérie latéro-ventrale. Si maintenant on fait une coupe frontale immédiatement en avant du chiasma, dans un cas d'atrophie complète d'un seul nerf optique, on est tout d'abord surpris de trouver dans la partie ventrale du nerf optique atrophié un nombre assez considérable de fibres normales. Leur présence ne peut s'expliquer qu'en admettant qu'un certain nombre de fibres se recourbent en forme d'arc et pénètrent du nerf optique sain dans le nerf atrophié. Celles-ci sont des fibres croisées qui ensuite semblent suivre la périphérie du chiasma. Je renvoie pour cela à la planche XVI (fig. 17, l. de ma *Pathol. d. Geh.*, I). Ces fibres recourbées ont, comme nous l'avons déjà dit, été d'abord observées par Michel et ensuite par Bernheimer. Les autres fibres croisées continuent leur trajet de la manière suivante. Le faisceau croisé se résout visiblement en un certain nombre de faisceaux horizontaux représentant des feuillets qui se glis-

sent entre les faisceaux des fibres directes, lesquelles à leur tour se résolvent en un certain nombre de couches horizontales. Le faisceau croisé qui, à l'origine, en conformité avec son siège dans le nerf optique, entre dans le chiasma dans une situation plutôt dorso-médiane par rapport au faisceau direct, se rassemble ensuite principalement dans la partie ventro-médiane de la portion postérieure du chiasma. L'entrecroisement ne se fait pas en un seul point, mais les fibres les plus dorsales traversent les premières la ligne médiane. Après cela des fibres croisées atteignent même la périphérie latérale du chiasma, fait qui peut avoir son importance diagnostique pour expliquer des processus pathologiques dans les angles du chiasma.

L'exactitude de ce qui précède résulte surtout de l'examen de préparations dans lesquelles un seul nerf ou un tractus était atrophié. — Dans ces cas, dont j'ai publié plusieurs (Vol. I, II.Pl. IV, V, VI, XVI et XXXVII), on voit dans le chiasma un certain nombre de fibres nerveuses conservées situées par couches entre lesquelles on trouve des stries radiaires, pâles, provenant de l'atrophie.

De ce qui précède on peut conclure à la position des fibres *directes*. En avant du chiasma elles forment un faisceau fermé semi-lunaire en forme de gouttière. En pénétrant dans le chiasma elles se divisent en un certain nombre de feuillets radiaires horizontaux entre lesquels pénètrent les fibres croisées également sous forme de feuillets irradiés. Un certain nombre des fibres du faisceau direct se rapprochent de la périphérie du chiasma, mais la masse principale passe plutôt un peu du côté médian se mêlant aux fibres croisées. Et tandis que les fibres croisées passent au travers du chiasma de la situation dorso-médiane qu'elles occupaient dans les nerfs optiques à celle ventro-médiane qu'elles ont dans le tractus, les faisceaux directs marchent dans la direction opposée. Ventro-latéraux dans les nerfs optiques, ils sont dorso-centraux dans le tractus.

Dans l'angle postérieur du chiasma il existe en outre, comme on le sait, deux commissures, celle de *Gudden* et celle de *Meynert*. Ces commissures ne contiennent pas de fibres

visuelles et par conséquent n'appartiennent pas aux voies optiques.

Comme nous l'avons déjà dit la discussion sur l'entrecroisement dans le chiasma qui a eu lieu depuis 1890 n'a pas été infructueuse ; elle a approfondi nos connaissances sur sa structure. *Grützner* a, avec d'autres, montré la raison pour laquelle les recherches anatomiques, microscopiques, directes ne pouvaient résoudre la question du trajet des fibres dans le chiasma, cette raison est que les fibres croisées et directes s'entrelacent par couches les unes avec les autres dans des plans différents, ce qui empêche de suivre les fibres sous le microscope.

Une découverte plus importante est qu'une partie des fibres se ramifient et qu'ainsi il existe des fibres optiques qui sont à la fois croisées et directes. En attendant on ne connaît pas encore le trajet ultérieur de ces fibres et l'on ne sait pas si elles aboutissent ou non aux ganglions centraux. Il est possible qu'on puisse expliquer par ce fait l'innervation bilatérale de la région maculaire.

Du reste les recherches de Wilbrand, Widmark, Cramer, Dimmer, Hebold, Williamson, Wieting, etc., n'ont pas seulement confirmé les résultats indiqués ci-dessus mais encore fixé définitivement plusieurs détails. Parmi les plus importants est le fait, démontré déjà antérieurement par Michel et moi-même, que les fibres croisées pénètrent sous forme d'un arc dans le nerf optique opposé, qu'ensuite elles s'entrelacent en couches feuilletées avec des fibres directes et s'avancent jusqu'à l'angle latéral opposé du chiasma. Cette portion latérale du chiasma contient donc un réseau de fibres croisées et directes, comme je l'ai déjà dessiné dans un schéma en 1892 (1).

Toutefois comme une pression par une tumeur dans les angles latéraux du chiasma ne provoque pas une hémianopsie homonyme, mais seulement une nasale, ces fibres marginales ne peuvent pas servir à la transmission de la lumière

(1) Ces schémas ont été reproduits dans les travaux de *Bechterew*, *Monakow* et *Vialet* mais d'une manière inexacte, car ils ont supprimé justement ces fibres qui se dirigent jusqu'à la périphérie, ainsi que les couches en feuillets. Leur réalité a depuis été démontrée par plusieurs observateurs.

mais sont d'une autre nature, peut-être des fibres réflexes-pupillaires ou des fibres de l'hémisphère.

C. — Le Tractus (Bandelette optique).

L'étude de la situation des faisceaux du tractus ne peut être faite que sur des préparations dans lesquelles l'un des nerfs optiques est complètement ou partiellement atrophié.

Il a, jusqu'à ces dernières années, régné une grande incertitude au sujet de la situation des faisceaux dans le tractus. La cause en est sans doute que toutes les recherches anciennes ont été faites sur des préparations dans lesquelles l'atrophie des nerfs optiques datait de plusieurs années. Sur ces préparations il existe bien dans le tractus une région atrophiée, mais celle-ci est, à cause de la résorption des tissus atrophiés, si indistincte, que l'on ne peut se faire une idée de la situation ou de la limitation exacte de cette région. Sur une préparation avec atrophie récente du nerf optique (Obs. 2, Pl. IV, fig. 10), j'ai pu déterminer d'une manière précise la position et la forme aussi bien du faisceau croisé que du direct.

a) *Le faisceau maculaire.* — La position de ce faisceau a été déterminée par Vossius, Bunge, Uhthoff et Thomsen. Il occupe le centre du tractus comme on pouvait s'y attendre *a priori*. D'après les dernières recherches de *Widmark*, le faisceau maculaire semble avoir dans son cas une position plus dorsale, par contre *Wilbrand* l'a trouvé plutôt central. Toutefois les deux admettent pour l'ensemble une position centrale. *Grosz* a aussi trouvé qu'il formait un faisceau central (Fig. 3).

b) *Le faisceau direct.* — Les essais de *Stilling* de déterminer la position des fibres directes par la méthode de dissociation n'ont pas donné de résultat absolument certain. Même plusieurs autres observateurs sur des cas avec atrophie ancienne du nerf optique ont donné des résultats incertains ou contradictoires (1). D'après mon observation le faisceau direct est situé au-dessus et en dehors du croisé. Il forme là un cordon solide et a à peu près la forme représentée dans les fig. 3 a. b. Les fibres directes conservent la même position

(1) Voir Henschen, *Path. d. Geh.*, vol. I ; II, p. 242.

jusqu'à leur entrée dans le corps genouillé externe où le faisceau se divise en une quantité de fibres séparées.

c) *Le faisceau croisé.* — Ce faisceau occupe la portion ventro-latérale du tractus où il forme un cordon à peu près ovale et oblique, lequel en bas et du côté médian touche à la périphérie du tractus, mais en haut pénètre dans son centre. Il conserve cette position dans tout le tractus, jusqu'au corps genouillé externe dans lequel ses fibres s'irradient sur divers points.

Telle est la position des faisceaux principaux qui composent le tractus. Il reste à déterminer quelles fibres dans le tractus correspondent à la moitié supérieure (dorsale) et à la moitié inférieure (ventrale) de la rétine. Une observation de *Uhthoff* d'anopsie en quadrant sur un seul œil et une observation personnelle dans laquelle un filet nerveux spécial pouvait être suivi du nerf optique jusque dans le chiasma, nous permettent de soupçonner la réponse à cette question. Mais c'est une observation de *Marchand* qui la résout d'une manière satisfaisante.

Dans un cas de tumeur comprimant le tractus à sa partie inférieure, on avait observé une hémianopsie homonyme limitée au quadrant supérieur. Cette observation montre que les fibres pour les moitiés inférieures des rétines sont situées dans la portion ventrale du tractus. Plus tard, j'ai observé un cas intéressant sous ce rapport dans lequel une tumeur située à la partie antérieure de la scissure de Sylvius exerçait une pression sur le tractus en haut et en dehors et avait provoqué une anopsie partielle dans les quadrants inférieurs du champ visuel. Cette limitation du champ visuel n'apparaissait que lorsque la malade avait un accès de congestion. Ces deux observations coïncident et se complètent réciproquement ; elles ne laissent aucun doute que les faisceaux dans la bandelette occupent les uns vis-à-vis des autres une position correspondante à celle des quadrants respectifs de la rétine, avec la différence que la ligne de démarcation entre les deux moitiés, qui est verticale dans la rétine, est oblique dans le tractus et que, en conséquence, le faisceau direct est plus dorsal que le faisceau croisé. La commissure de *Gudden* entre en outre dans la formation de la bandelette où elle oc-

cupe une position dorso-médiane, mais, comme en réalité elle n'appartient pas aux voies optiques, je n'ai pas ici à m'occuper de ces faisceaux.

Dans l'examen du tractus d'un de mes cas (vol. I, obs. 2), j'ai trouvé à la périphérie dorso-latérale sur une coupe transversale un champ particulier qui était atrophié dans un tractus et avait dans l'autre des fibres normales. Ce champ pouvait être suivi dans un grand nombre de préparations et il avait un siège, une étendue et une forme constants. Il correspond donc à un faisceau spécial, lequel probablement a aussi une fonction distincte. Ces fibres doivent dans le chiasma subir un entrecroisement partiel de la même manière que les fibres du nerf optique et elles doivent aussi être en rapport avec l'œil. On pourrait donc supposer que les fibres de ce faisceau que j'appellerai le *faisceau dorso-latéral du tractus*, sont des fibres sensitives de la rétine qui transmettent le réflexe pupillaire. Mais la situation de ce faisceau à la partie dorso-latérale du tractus parle contre cette hypothèse. Il faut donc pour le moment laisser dans le doute la signification que peut avoir ce faisceau. En tous les cas ces fibres ne sont pas identiques à celles décrites par *Monakow*, lesquelles proviennent du noyau lenticulaire et ne sont pas comme les miennes en communication avec la rétine, comme le démontre la dégénérescence.

Dans ces dernières années on a exprimé des opinions différentes au sujet de la situation réciproque des fibres directes et croisées. C'est ainsi que *Schlagenhaufer*, s'appuyant sur une préparation déformée dans laquelle les fibres directes passaient comme un cordon séparé du côté médian du tractus, voulut prétendre que c'était là la position typique du faisceau direct, en se basant en même temps sur une préparation anormale de *Ganser* tandis que celui-ci était assez prudent pour ne pas en tirer de conclusion. En opposition avec le raisonnement de *Schlagenhaufer*, on peut conclure avec plus de justice que l'on ne doit pas tirer de conclusions d'une préparation anormale pour les états normaux et surtout pas transformer cette anomalie ; nos préparations normales démontrent des rapports absolument opposés. Une question plus indécise est de savoir si ces faisceaux forment

un tout fermé, comme le prétendent plusieurs observateurs et comme mes propres recherches veulent le faire voir ou bien si les deux faisceaux se divisent en fibres, qui s'entrecroisent d'une façon plus ou moins uniforme.

Des recherches postérieures de *Hebold*, dans un cas d'atrophie partielle, ainsi que de *Williamson*, *Wieting* et *Cramer*, montrent que le faisceau croisé est un faisceau assez nettement limité occupant le bord ventral. Quant au faisceau direct les données sont variables, mais il faut faire remarquer que plusieurs des préparations examinées ne sont pas démonstratives, car l'atrophie était partielle et pas totale.

Il est surtout un point sur lequel on n'a pas pu se mettre d'accord, c'est sur la manière dont le faisceau direct se comporte dans la bandelette, s'il forme ou non un faisceau limité ; toutefois l'on est d'accord que le faisceau croisé est situé du côté ventral et y forme un cordon limité (fermé).

Pour apprécier exactement ces détails il est nécessaire tout d'abord de se rappeler qu'il n'y a pas de si grandes différences entre les observations qu'il le semble et qu'on a voulu le prétendre. Il faut d'abord se souvenir que la plupart des observations sont faites sur des préparations où l'atrophie datait de plusieurs années. Dans ma *Path. d. Gehirns*, 1892, j'ai cherché à démontrer que dans des cas pareils il se développe une rétraction des tissus, une dislocation des fibres de la même manière que le tissu conjonctif se rétracte et est résorbé. La nutrition abondante des vaisseaux dans le tractus peut particulièrement favoriser la résorption du tissu conjonctif inutile. J'ai cherché à démontrer dans mon ouvrage que ceci n'est pas une simple hypothèse et ici il me suffit de l'indiquer. Plus l'atrophie est ancienne, moins est net le champ atrophique dans la bandelette. Par contre le champ est particulièrement visible dans les préparations tout à fait fraîches, comme on peut le voir dans mon observation 2 (Vol. I, pl. IV, 10) (fig. 4). Ici les faisceaux croisé et direct forment deux champs nettement séparés dont on peut contrôler l'étendue dans les deux tractus. Quelques fibres seulement étaient conservées dans les deux champs respectifs et ceci s'explique d'une manière satisfaisante parce que l'atrophie du nerf optique n'était pas complète (Voir vol. II, pl. XXXVII, fig. 1 à 10).

Ces fibres conservées étaient évidemment en grande partie des fibres directes ou maculaires et cela explique pourquoi c'était justement dans le champ non croisé du tractus que les fibres normales existaient encore.

Si nous examinons maintenant les préparations des auteurs qui combattent mon affirmation que les divers faisceaux sont séparés dans le tractus, nous trouvons que *Hellendal* et *Hansemann* ont fait leurs recherches sur des préparations provenant de malades aveugles l'un depuis 10, l'autre depuis 15 et le dernier depuis 22 ans. Il n'est pas étonnant alors que le tissu conjonctif ait été sensiblement résorbé et que les fibres normales se soient rapprochées les unes des autres. Ce qu'ils ont trouvé ressemble en outre au plus haut degré à mes propres résultats dans les préparations après atrophie ancienne. Il faut ajouter encore que les préparations furent principalement examinées dans des coupes horizontales qui sont beaucoup moins favorables, pour observer la limitation de ces champs. Il faut encore faire remarquer que le champ situé immédiatement au-dessus (dorsalement) du champ ventral contient sûrement avec les fibres croisées des fibres maculaires. Comment se comportent celles-ci dans une atrophie mono-latérale du nerf optique ? Ou bien ces fibres sont ramifiées et se répandent dans une partie des champs atrophiques direct et croisé, ou bien les fibres des deux moitiés de la région maculaire sont bilatérales c'est-à-dire qu'elles se dirigent vers les deux hémisphères. Dans ce cas l'effet est le même.

En outre, il entre sans aucun doute dans le tractus des fibres des hémisphères. Nous savons fort peu de chose sur leur trajet dans le tractus ; mais je puis avancer qu'il est probable qu'elles occupent jusqu'à un certain degré le centre du tractus, dans ses parties antérieures. Dans un cas (obs. II, vol. I, pl. XVI, 6, 7) le corps genouillé externe était entièrement détruit ; aucune fibre optique ne pouvait donc en provenir. Malgré cela je trouvai dans les parties frontales du tractus toute une partie de fibres formant deux champs, l'un périphérique et l'autre plutôt central. Il est possible qu'il s'agisse de fibres centrifuges. Bien que les fibres optiques du tractus fussent atrophiées, les champs contenaient encore

quelques fibres nerveuses. J'ai encore, dans un second cas, fait une observation analogue ; j'ai vu un tractus atrophique augmenter en avant par provenance des hémisphères.

Cependant je ne veux pas entrer ici sur ce terrain encore en partie inconnu. Cela n'empêche pas que l'on puisse parler de faisceaux relativement limités. Qu'il en existe de pareils immédiatement en avant du corps genouillé externe cela est démontré par mes recherches consignées dans l'observation (Pl. IV, fig. 11) (les deux tractus fig. 5). Ici les deux faisceaux étaient absolument atrophiés dans un grand nombre de préparations. Il est possible que, immédiatement en avant de ce ganglion, les fibres non optiques dont nous venons de parler, se soient divisées du côté de la ligne médiane de la façon que j'ai indiquée dans le vol. III, pour les fibres pupillaires.

Si l'on veut expliquer ces observations contradictoires il faut, soit chercher la cause des différences dans des méthodes insuffisantes, dans l'origine différente des préparations, soit dans des constatations inexactes ; ce dernier cas ne semble pas s'être présenté. Mais mes propres observations qui diffèrent les unes des autres dans le cas n° 2, et plusieurs autres (voir vol. II, p. 234 et suiv.) peuvent être expliquées sous ce rapport d'une manière suffisante par l'âge différent des atrophies. C'est donc sur des préparations avec atrophie récente qu'il faut faire des recherches au sujet des rapports des faisceaux dans le tractus. De pareilles observations n'ont dans ces derniers temps été faites que par un seul auteur : Dimmer ; mais lui aussi a trouvé dans le faisceau des fibres directes une inclusion de nombreuses fibres, non dégénérées. Cependant l'opinion de Dimmer sur les faisceaux du tractus peut être expliquée d'une manière satisfaisante par le fait que les nerfs optiques dégénérés contenaient encore de nombreuses fibres saines (*lassen Stellen zwischen sich, die offenbar noch normale Nervenfasern enthalten*, p. 476, fig. 6-7). Cela explique d'une manière suffisante l'observation de Dimmer d'une expansion assez uniforme d'une partie des fibres nerveuses normales dans la portion dorsale du tractus. Mais malgré cela on peut sur les figures 6 et 7 de Dimmer reconnaître clairement les champs que j'ai également dessinés (Vol. I, pl. IV, 10).

Si maintenant nous résumons les résultats des recherches des dernières dix années, il me semble qu'il existe un très grand accord entre les résultats des divers observateurs, bien que des auteurs isolés, comme *Hellendal*, insistent par trop sur les différences (*loc. cit.*, p. 509), sans indiquer si les données différentes s'appliquent ou non à des régions correspondantes des voies optiques.

Les faisceaux différents ont donc la situation et le trajet suivants :

1° *Le faisceau maculaire*, cunéiforme en avant, est situé au côté latéral ou plus exactement obliquement latéro-ventral ; il se dirige vers la ligne médiane, puis devient central et reste tel dans le chiasma aussi bien que dans le tractus ; peut-être un peu dorso-médian (Widmark).

2° *Le faisceau croisé* est situé dans la partie dorso-médiane du nerf optique ; ses fibres occupent principalement le centre dans le chiasma, mais s'étalent à la périphérie surtout du côté opposé (une portion formant une anse se retourne vers le nerf optique opposé), se réunissent dans la région ventro-médiane du chiasma postérieur et occupent alors la portion ventrale, surtout médiane, mais aussi latérale du tractus.

3° *Le faisceau direct* forme près de l'œil deux faisceaux séparés, l'un dorsal et l'autre ventral ; ceux-ci se réunissent en arrière en un seul faisceau latéral, plutôt ventral que dorsal, traversent les fibres croisées dans le chiasma en plusieurs feuillets parallèles et horizontaux, passent ensuite du côté dorsal et forment dans le tractus un faisceau en partie dorsal en partie dorso-latéral par rapport au faisceau croisé, suivant la conformation du tractus. Ces faisceaux se continuent même en arrière jusqu'au corps genouillé, sans qu'on ait jusqu'ici réussi à les suivre dans le ganglion lui-même.

Des descriptions détaillées qui précèdent, il faut retenir *qu'en somme la situation des fibres optiques est homonyme dans la rétine et dans les voies optiques frontales* et que les divers quadrants de la rétine correspondent à des faisceaux qui se continuent séparés jusqu'au corps genouillé. Toutefois ces rapports n'ont été jusqu'ici démontrés, pour l'homme, que dans leurs grands traits, pour ce qui regarde les divers quadrants, mais pas pour des points isolés de la rétine et pour

des fibres dans les voies optiques. C'est pour cela un fait très important que *Pick*, ainsi que *Usher* et *Dean*, aient réussi à démontrer, par des expériences sur des animaux, que par la destruction de points limités dans la rétine des fibres homologues s'atrophient aussi bien dans les nerfs optiques que dans le tractus. Dans ces cas, la situation des fibres ne change pas par l'entrecroisement ; ce qui est en haut ou en bas dans la rétine reste en haut ou en bas dans les voies optiques ; ce qui est nasal dans la rétine reste nasal dans le nerf optique et, après l'entrecroisement, latéral dans le tractus.

Ces recherches détaillées ont ainsi confirmé mes résultats de 1892.

II. — La portion intermédiaire (moyenne) des voies optiques.

Si j'essaie maintenant de donner une description du trajet des nerfs optiques dans la partie moyenne des voies optiques, je touche à un sujet sur lequel la science est loin d'avoir dit son dernier mot.

Il faut d'abord déterminer quels sont ceux des ganglions centraux vers lesquels se dirigent les fibres du nerf optique et quelle signification peuvent avoir ces fibres. C'est en effet un fait démontré que la bandelette optique n'est pas seulement formée par des fibres optiques, mais en outre par des fibres réflexes pour les pupilles, la commissure de Gudden, qui ne peut rien avoir à faire avec la vision, et enfin par des fibres centrifuges.

Les ganglions centraux, dont nous allons par la suite étudier les rapports avec les nerfs optiques, sont le thalamus, les corps genouillés externes et internes et les tubercules quadrijumeaux antérieurs et postérieurs. Pour déterminer les rapports entre ces ganglions et les bandelettes optiques on ne peut se baser sur les résultats obtenus par l'anatomie *macroscopique* ou les dissociations de fibres. On peut beaucoup mieux se fier à l'examen *microscopique* de coupes sériées pratiquées dans divers plans, et même ce résultat doit être apprécié avec la plus grande prudence. Les examens microsco-

piques de cerveaux de fœtus et de nouveau-nés, chez lesquels on peut suivre le développement des diverses couches, ont une importance capitale.

Les expériences *physiologiques* ne peuvent naturellement se faire que sur des animaux, et comme l'on sait d'une manière positive que déjà chez un animal qui n'est pas plus bas dans la série animale que le lapin, les ganglions centraux présentent au point de vue des facultés visuelles des différences considérables, sous le rapport de leur importance et de leurs fonctions, avec les ganglions correspondants chez l'homme, on ne peut reconnaître une valeur pour la solution des questions qui nous occupent qu'aux expériences faites sur les singes supérieurs. Il ne reste donc pour résoudre ces questions qu'à s'adresser aux faits de nature anatomo-pathologique ou anatomo-clinique que peut nous fournir l'examen de cerveaux humains. Des recherches importantes anatomo-pathologiques ont été entreprises dans cette direction par Monakow, Vialet, Pritbykow, Colucci et par moi-même. Dans mon travail on trouve en outre une exposition des faits *cliniques* qui touchent à cette question ainsi qu'un grand nombre d'examens anatomo-pathologiques personnels.

Les recherches *anatomo-pathologiques* directes répondent seulement à la question suivante : à quelle distance s'étend une dégénérescence dans les ganglions centraux après une lésion située quelque part dans les voies optiques en avant ou en arrière de ces ganglions ? Ou quelles altérations subissent ces ganglions à la suite de ces lésions ? On peut aussi résoudre ainsi la nature de la dégénérescence. Toutefois on ne peut par ces recherches résoudre la question bien plus importante de la fonction de ces fibres. Pour savoir quelles sont les fibres qui, dans les ganglions centraux, servent à la transmission des impressions visuelles, nous sommes donc principalement dirigé vers l'examen anatomo-clinique ainsi que vers l'étude des cas dans lesquels on a observé pendant la vie des troubles visuels ou une limitation du champ visuel et dans lesquels, après la mort, on a constaté un processus pathologique dans l'un ou l'autre des ganglions centraux mentionnés ci-dessus.

Je vais donc d'abord exposer les résultats fournis par les recherches anatomo-cliniques. En 1892 (Voir Henschen, *Pathol. des Gehirns*, vol. II, p. 267 à 280) il y avait dans la bibliographie au moins 32 cas ayant de l'importance pour résoudre les questions indiquées ci-dessus. Dans le plus grand nombre de ces cas on observait un rétrécissement du champ visuel. Le processus pathologique observé dans ces cas était une tumeur, un abcès, une hémorragie ou un ramollissement. Il y avait dans ce nombre, en 1892, 8 cas de tumeurs. En les étudiant plus minutieusement on trouve qu'il était impossible de déterminer si la limitation du champ visuel, qui se manifestait sous la forme d'une hémianopsie, était due à la lésion que les tumeurs provoquaient dans les ganglions centraux, ou si elle résultait de la pression que ces tumeurs exerçaient sur le tractus. Dans 2 cas la présence de la tumeur était accompagnée de ramollissement étendu ; ces cas ne pouvaient pas servir à résoudre notre question.

Sur 6 cas d'hémorragies dans les ganglions centraux il n'y en avait que deux, un de *Dreschfeld* et un des miens, dans lesquels l'hémorragie était assez nettement limitée pour que nous puissions nous en servir pour notre but. Dans les deux cas, l'hémorragie était limitée au pulvinar tandis que les autres ganglions centraux étaient intacts, mais dans ces 2 cas l'hémorragie était d'une date si récente, qu'il était possible que l'hémianopsie observée fût due à un phénomène secondaire de compression et pas exclusivement causée par la destruction des fibres visuelles ; en effet l'hémorragie pouvait exercer une pression sur le corps genouillé ou sur des fibres s'étendant aux tubercules quadrijumeaux.

Sur 16 cas de ramollissement des ganglions centraux, suivis d'hémianopsie, dans 4 le ramollissement était tellement étendu qu'il ne se limitait pas à un seul de ces organes centraux. En étudiant même les autres cas dans lesquels les lésions étaient plus circonscrites, on trouve que l'on peut faire plusieurs objections contre leur valeur démonstrative.

En révisant tous les cas de lésions des ganglions centraux suivis d'hémianopsie, publiés jusqu'en 1892, j'arrive au maigre résultat que l'on ne peut pas par l'étude clinique de tous les faits *positifs* d'hémianopsie résoudre la question posée :

quelle est la signification pour l'acte de la vision des différents ganglions centraux? Quelques cas semblent démontrer qu'une lésion du pulvinar provoque une défectuosité de la vue, mais ils ne fournissent aucune preuve décisive.

Il faut donc résoudre la question d'une autre manière, c'est-à-dire par l'étude des cas soi-disant *négatifs*, ceux dans lesquels il existe une lésion des ganglions centraux sans qu'elle soit accompagnée de troubles visuels. Un examen de cette catégorie si nombreuse de cas n'a encore été tenté par aucun travailleur. Un cas de Zacher démontre que presque tout le pulvinar peut être détruit sans qu'il existe d'hémianopsie; ce cas semble en outre prouver que le pulvinar ne renferme pas de fibres servant à la transmission des impressions visuelles, à moins qu'elles ne soient situées dans la portion la plus externe, qui était intacte dans ce cas.

Dans les dix dernières années de nombreuses observations nouvelles de lésions du thalamus ont été publiées, mais dans la plupart de ces cas les observations ne sont pas faites avec la précision nécessaire pour pouvoir servir à prouver que le thalamus (resp. le pulvinar) contient ou non des fibres optiques. Tels sont les cas publiés par :

Dana (*Neurol. Centralbl.*, 1892, p. 383), cas de sarcome dans le thalamus accompagné d'amblyopie ; stase papillaire.

Lloyd (*Neurol. Centralbl.*, 1892, p. 383), Gliome du thalamus ; l'état de la vision n'est pas indiqué.

Clarke (*Ibid.*, p. 384), Tumeur du thalamus, vision pas mentionnée.

Schuele (*Ibid.*, p. 1899, 280), Tumeur du thalamus, diminution de la vue.

Fraenkel (*Ibid.*, 1899, p. 356), Tumeur du thalamus, vision pas mentionnée.

Aucun de ces cas ne prouve rien à moins que dans les cas où aucun trouble de la vue n'est indiqué, ce trouble n'ait pas existé.

Par contre le cas suivant est plus important :

Sinkler (*Neurol. Centralbl.*, 1893, p. 300), Tumeur du thalamus sans hémianopsie.

Le cas suivant publié par *Eisenlohr* est beaucoup plus important encore :

Eisenlohr (*Ibid.*, 1892, p. 149), Destruction du pulvinar des deux côtés, sans perte de la vue.

Ce cas est décisif pour la question de la présence des fibres optiques dans le pulvinar. Voici la description de l'auteur :

« La vision n'est pas affectée d'une manière sensible. Les deux thalamus vers le pulvinar étaient symétriquement ramollis et d'un brun rouge. Le ramollissement se prolonge dans la capsule interne et la région sous-thalamique (1). »

Un cas analogue a été publié par *Anton* (*Wiener kl. Wochenschr.*, 1899, p. 48). Dans ce cas le thalamus des deux côtés était détruit et le malade avait encore, environ 1 mois avant sa mort, conservé au moins une partie de son champ visuel périphérique.

Obs. — *Anton.* P. J., âgé de 27 ans. Symptômes de tumeur cérébrale depuis septembre 1894. Juillet 1895, le malade reconnaît encore les objets. Le 30/10 la vision, bien que très altérée, existe encore d'une manière positive. Janvier 1896, il n'est pas douteux que dans le champ visuel périphérique, la sensation de la lumière et des couleurs est mieux conservée qu'au centre. 20/1, il reconnaît les objets qu'on lui présente, mais ne peut pas les dénommer. 17/2, 1896, mort. Autopsie, neurogliome dans les deux lobes pariétaux. A droite la couche optique dans ses parties médiane et postérieure est en grande partie envahie par la tumeur, seule la partie la plus médiane et la plus ventrale y paraît intacte. A gauche, autant qu'on peut le voir, la tumeur a détruit la plus grande partie du thalamus dans ses deux tiers postérieurs (2).

Moi-même dans mon travail sur le cerveau, j'ai publié un

(1) L'auteur désirant conserver les citations dans la langue originale, nous les publions en note en bas de la page.

« Gesicht keineswegs wesentlich beeintræchtigt. Beide Thalami am Pulvinar waren symmetrisch erweicht und braunrot. Die Erweichung setzt sich auf die innere Kapsel und die Regio subthalamica fort. »

(2) Pat. erkennt noch die gesehenen Gegenstænde. 30/10, das Sehvermœgen, wenn auch hochgradig gestœrt, ist noch deutlich nachweisbar. Januar 1896 : Zweifellos, dass im periferen Gesichtsfelde die Licht-und Farbenempfindung deutlicher erhalten (als im Centrum). 20/1 : Vorgehaltene Gegenstænde erkennt er, vermag sie jedoch nicht zu bezeichnen. Gestorben. 17/2, 1896.

Section. — Neurogliom in den beiden Parietallappen. Rechts : « Der Sehhügel in seinen mittleren und hinteren Anteilen zum grossen Teile von der Geschwulst durchsetzt, nur die medialsten und ventralen Anteile scheinen daselbst frei. » Links : « Die Geschwulst zerstœrte, so weit eruirbar, de n grœssten Teil des Thalamus opticus in den hinteren zwei Dritteln. »

cas semblable examiné avec soin au microscope (Vol. III, p. 88).

8e cas. *Winström*. Un kyste apoplectique avait ici détruit toute la portion dorsale du pulvinar et n'avait laissé intacte que la portion ventrale dans le voisinage immédiat et en arrière du corps genouillé externe ainsi que ce ganglion lui-même. La vision était normale.

On peut donc conclure avec une sécurité complète que la plus grande masse du pulvinar ne contient pas de fibres optiques (Voir Planches XIII et XIV, vol. III).

Dans un autre cas (N° 17) le thalamus était détruit principalement dans sa portion moyenne sans qu'il existât d'hémianopsie. Dans ce cas, on observa immédiatement après l'apoplexie une hémianopsie gauche, mais le champ visuel s'élargit ensuite et l'hémianopsie disparut ; à l'autopsie on trouva presque tout le pulvinar détruit ou altéré dans sa texture (*Patholog. des Gehirns*, vol. III, Pl. XXV, 7 à 10).

Le cas suivant est également important :

Cas *Miura* I. Paysan âgé de 21 ans. Commencement de la maladie en septembre 1896 ; 20/5, 1897, le champ visuel avec limitation concentrique un peu irrégulière ; mort le 20/7. Autopsie : gliome du cerveau, de la capsule interne et du thalamus optique. A droite, la capsule interne est nettement visible, mais pas nettement à gauche où elle apparait envahie par la masse gliomateuse. Le thalamus anormalement grossi, la bandelette optique intacte.

Le tubercule quadrijumeau gauche antérieur se compose en grande partie de cellules gliomateuses (1).

Ce cas prouve que l'hémianopsie n'est pas produite par la destruction du thalamus ni du tubercule quadrijumeau antérieur. Tous ces faits démontrent avec certitude que le pulvinar ne contient pas de fibres visuelles ; celles-ci passent dans le corps genouillé externe.

D'un autre côté, j'ai publié ces dernières années plusieurs

(1) (Mitteil, etc. zu Tokio. Vol. IV, fasc. 3, p. 85), 21 jæhr. Bauer. Beginn der Krankheit, September 1896. 20/5 1897 : Gesichtsfeld etwas unregelmæssig concentrisch verengt. Tod am 20/7.

Section. Glioma cerebri, caps. internae sin. et thalami optici. Innere Kapsel ist rechts deutlich zu sehen, links nicht mehr deutlich, indem sie auch von der Gliommasse durchwuchert erscheint. Thalamus opticus abnorm vergrœssert. Tractus opticus intact. « Der linke vordere Hügel des Corpus quadrigeminum besteht grœsstenteils aus solchen Gliazellen. »

cas exactement étudiés dans lesquels une hémorragie dans le thalamus, respectant le pulvinar, était suivie d'hémianopsie (*Path. des Gehirns*, Vol. III, obs. 12, 13, 16. Vol. I, obs. 15). Dans l'observation n° 16 (Vol. III) et 15 (Vol. I), l'hémorragie se trouvait dans le pulvinar un peu dorsalement par rapport au corps genouillé. Les deux malades moururent une à une semaine 1/2 après l'attaque ; dans un cas le foyer est situé à seulement 2 millimètres dorsalement du corps genouillé externe, et a visiblement comprimé et dégénéré les fibres dorsales de ce ganglion. Dans l'autre cas, l'état était le même mais moins évident.

Les observations 12 et 13 (Vol. III) prouvent d'une manière encore plus frappante que cette explication est la vraie. Ici le pulvinar était aussi détruit, le processus était ancien et avait envahi la portion dorsale du corps genouillé externe, lequel, spécialement dans l'observation 13, n'était détruit qu'à sa moitié supérieure. Dans les deux cas, il n'y avait qu'une anopsie partielle, dans le quadrant inférieur.

Tous ces cas, observés au microscope, démontrent d'un côté que l'hémianopsie dans les hémorragies du thalamus et du pulvinar ne dépend pas de la destruction de ces ganglions, mais d'une action sur le ganglion genouillé.

Mais l'observation 13 est en outre du plus grand intérêt pour déterminer l'ordre dans les voies optiques des fibres qui se rendent au quart inférieur ou supérieur de la rétine. Nous rendrons compte plus loin de la signification de cette observation (Voir *Pathol. des Gehirns,* Vol. III, p. 160, Pl. XX et XXI ; *Neurol. Centralbl.*, 1898, n° 5).

Miura, de Tokio, a publié une observation analogue. Une tumeur du thalamus avait causé une anopsie limitée au quart inférieur de la rétine due sûrement à la même cause, c'est-à-dire à une action sur la partie supérieure du corps genouillé externe. Mais la description anatomique n'est pas assez détaillée pour tirer des conclusions certaines de ce cas intéressant (*Mitteil. der Facult. zu Tokio*, Vol. IV, fasc. 3, p. 97, 1898).

Mes constatations datant déjà d'avant 1896 ont été confirmées dans les dernières années. Le hasard m'a procuré une nouvelle observation semblable d'anopsie du quart de la ré-

tine du plus haut intérêt. Dans ce cas (Jönsson) le ganglion genouillé n'était pas affecté macroscopiquement, mais immédiatement au-dessus (dorsalement) de celui-ci il existait une hémorragie (L'observation sera communiquée plus loin en résumé). Ce fait confirme d'une façon très nette les observations précédentes.

Signification des tubercules quadrijumeaux. — Ces ganglions ont sûrement chez l'homme, au point de vue de la vision, une signification bien moins importante que chez les animaux inférieurs. L'opinion de Griesinger qui admettait que les tubercules quadrijumeaux étaient un centre intracérébral pour la vision ne peut pas être admise comme exacte. *Nothnagel* au contraire arrivait, déjà en 1879, à la conclusion qu'à l'exception d'un cas de *Bastian* il n'existait aucune preuve certaine qu'une lésion des tubercules quadrijumeaux dût nécessairement avoir pour conséquence un trouble de la vue, et les observations subséquentes ont confirmé ces conclusions. Il existe plusieurs cas cliniques dans lesquels la vision n'était pas ou très peu diminuée bien que les deux tubercules quadrijumeaux antérieurs fussent atteints. Une observation d'*Eisenlohr* est très importante, dans laquelle après une blessure par arme à feu il n'y eut pas d'abord de troubles de la vue, mais seulement plus tard. Une stase papillaire s'était développée et l'autopsie démontra que la balle avait blessé le tubercule quadrijumeau antérieur droit. *Nothnagel* lui-même arriva en 1879 à la conclusion que la destruction totale des tubercules quadrijumeaux ne diminue nullement la vision. Mes plus récentes observations confirment ce qui précède. Monakow publie un cas de lésion d'un tubercule quadrijumeau sans trouble sensible de la vue et une observation analogue de *Miura* a été citée plus haut.

De cette revue des résultats des recherches cliniques il résulte donc que le pulvinar ne contient pas de fibres optiques servant à la transmission de la rétine vers son centre, et que cela est sûrement vrai aussi pour les tubercules quadrijumeaux. Or, comme les résultats cliniques et pathologiques de ces dernières années concernant les corps genouillés internes et les tubercules quadrijumeaux postérieurs démon-

trent de plus en plus que ces ganglions ne reçoivent pas directement de fibres optiques et n'ont aucun rapport direct avec les fonctions visuelles, le corps genouillé externe est le seul des ganglions centraux qui reçoive directement des fibres de la rétine. Un grand nombre d'observations existent dans lesquelles ce ganglion était partiellement ou totalement altéré et dans lesquelles il y avait une hémianopsie. J'ai moi-même observé plusieurs de ces cas.

Je passe maintenant à quelques-uns des résultats obtenus par d'autres méthodes que les méthodes cliniques au sujet des ganglions centraux et je m'occupe tout d'abord du corps genouillé externe.

Corps genouillé externe. — L'observation microscopique directe montre que le tractus optique, à son entrée dans le corps genouillé externe, se divise d'une manière très élégante en un grand nombre de faisceaux nerveux dont quelques-uns pénètrent dans le ganglion, d'autres forment sa capsule. Il est surtout facile de suivre ces fibres dans la capsule ventrale. On voit également d'une manière évidente que les lamelles médullaires de ce ganglion sont, du moins pour la plus grande partie, formées par des fibres s'irradiant du tractus. Les fibres nerveuses irradiées semblent ensuite, à partir de ces lamelles médullaires, s'y courber presque à angle droit et disparaître entre les cellules grandes et petites de ce ganglion. L'exactitude de cette constatation faite sur des préparations normales est confirmée à un haut degré par les cas pathologiques aussi bien dans l'atrophie d'un seul que des deux nerfs optiques. Dans une observation (*Path. des Geh.*, Vol. I, obs. 2) d'atrophie fraîche d'un seul nerf optique, j'ai pu suivre l'atrophie dans les faisceaux respectifs des deux tractus jusqu'au bord central du ganglion genouillé. Dans cet endroit, où ordinairement on rencontre une forte capsule, celle-ci avait presque complètement disparu, tandis qu'on la trouvait encore en d'autres points où les fibres conservées pénétraient dans le tractus, bien que plus faiblement développée que normalement.

Il y avait une atrophie avancée dans les lamelles médullaires, mais pourtant un certain nombre de fibres étaient con-

servées. L'examen du ganglion montrait en outre, avec beaucoup de vraisemblance, que les fibres croisées et directes se mêlaient les unes avec les autres dans le ganglion et que, par conséquent, d'un même point du ganglion partaient des fibres pour les deux yeux. Ces résultats ont été en outre confirmés dans un cas d'atrophie des deux nerfs optiques datant de plusieurs années (*Ibid.*, Vol. I, obs. 2). A la place des puissants faisceaux que, dans les préparations normales, on voit s'irradier dans le ganglion, on voyait ici de pâles stries sans fibres nerveuses, évidemment les voies atrophiées dans lesquelles auparavant étaient situées les fibres optiques. Les lamelles médullaires avaient dans ce cas presque complètement disparu ainsi que les réseaux nerveux dans le ganglion.

Tous ces faits prouvent que les nerfs optiques sont en rapport direct avec le corps genouillé externe et forment aussi bien les faisceaux qui y pénètrent que la plus grande partie des lamelles médullaires et une portion importante de sa capsule, surtout dans les parties ventrale et frontale, mais aussi que des fibres d'une autre provenance contribuent à former les lamelles médullaires bien qu'à un moindre degré et à un degré plus grand pour la capsule.

Il faut maintenant se demander dans quel rapport les fibres nerveuses du nerf optique sont unies avec les grandes et les petites cellules du ganglion genouillé. Bien que cette question ne puisse pas pour le moment être considérée comme résolue, il existe pourtant plusieurs faits qui sont propres à jeter quelque lumière sur cette question.

Déjà *Monakow* avait, d'après des observations pathologiques, émis la théorie que, dans le ganglion genouillé, les fibres optiques se ramifient dans la substance située entre les cellules, laquelle d'après *Monakow* s'atrophie (chez de jeunes animaux), tandis que les cellules ne sont pas endommagées. D'un autre côté *Monakow* a observé que les grosses cellules ganglionnaires s'atrophient par des lésions des voies optiques dans le lobe occipital. Ces cellules sont donc en rapport plus intime avec les voies occipitales qu'avec les voies frontales. Entre ces cellules *Monakow* admet un système de cellules interposées (Schaltzellen).

Dans leur ensemble ces résultats ont été confirmés à l'aide de l'examen anatomique direct par *Ramon y Cajal* et *Kölliker*. Les fibres optiques ont des terminaisons dendritiques dans le ganglion genouillé ; de grosses cellules partent des prolongements se dirigeant en arrière et entre ces éléments se trouvent des cellules ganglionnaires intercalées du type de *Golgi*.

La solution la plus sûre de cette question est donnée par l'anatomie pathologique, laquelle, en outre des observations de *Monakow*, nous fournit plusieurs faits s'y rapportant. Dans un cas d'atrophie des deux nerfs optiques datant de plusieurs années (*Pathol. des Geh.*, Vol. I, obs. 1) j'ai pu constater une atrophie aussi bien des grandes que des petites cellules, principalement dans les parties latéro-ventrales et latéro-médianes du ganglion. Mais bien que l'atrophie fût très ancienne, il existait pourtant encore un nombre considérable de cellules. Dans un autre cas (*Ibid.*, Vol. III, obs. 1) j'ai constaté qu'un nombre considérable de cellules étaient plus ou moins détruites, mais alors ce n'étaient point les nerfs optiques qui étaient détruits, la lésion siégeait en effet en arrière du ganglion dans les voies occipitales. Une lésion située du côté frontal du ganglion paraît donc avoir une action différente sur les cellules ganglionnaires qu'une lésion du côté occipital.

Dans l'anophtalmie et l'atrophie du globe oculaire *v. Leonowa* trouva les cellules bien développées et paraissant diminuées en nombre (« im allgemeinen recht schön entwickelt und scheinbar reduziert an Zahl »), mais il résulte pourtant d'un examen spécial que les cellules étaient atrophiées ou moins bien développées.

Dans un cas que j'ai observé moi-même (*Path. des Geh.*, Vol. III, p. 241-243, pl. XIX, p. 17, 18) j'ai constaté que les cellules dans le ganglion genouillé étaient diminuées en nombre et en partie aussi sensiblement atrophiées. Cette atrophie affectait aussi bien les grandes que les petites cellules et celles-ci n'étaient plus disposées dans l'ordre caractéristique pour le ganglion genouillé (Fig. 6, 7).

Il résulte de ce qui précède que, si un œil subit un arrêt de développement ou une lésion pendant la vie intra-utérine, ou si, chez un adulte, il s'est écoulé un temps considérable de-

puis la perte de l'œil, il se développe une atrophie évidente dans les deux sortes de cellules, grandes et petites du ganglion genouillé, et qu'en outre ce ganglion est atrophié dans son ensemble.

Je passe ici sur les rapports entre les nerfs optiques et le pulvinar et les tubercules quadrijumeaux, car cette question n'est pas nécessaire pour mes recherches actuelles.

En résumé, voici ce que nous connaissons des rapports des nerfs optiques avec les ganglions centraux : Le ganglion genouillé interne et les tubercules quadrijumeaux postérieurs semblent n'avoir aucune signification directe pour la vision. Par contre, il existe un rapport fixe entre les nerfs optiques et les trois autres ganglions centraux, le corps genouillé externe, le pulvinar et les tubercules quadrijumeaux antérieurs. Mais un seul de ces ganglions, le corps genouillé externe, semble recevoir des fibres optiques transmettant directement les impressions visuelles au centre optique. Dans ce ganglion les fibres nerveuses optiques se dissocient dans leurs branches terminales et viennent indirectement en contact avec les cellules ganglionnaires, lesquelles émettent alors des fibres nerveuses qui se dirigent en arrière dans les voies optiques occipitales. Les deux autres ganglions semblent jouer le rôle de ganglions réflexes pour les impressions visuelles et être ainsi des points de ralliement entre la rétine et les couches corticales et les autres parties du cerveau.

III. — Les voies optiques occipitales.

Comme les fibres des voies optiques frontales se dissocient dans les ganglions centraux en ramifications terminales ne communiquant pas avec les cellules qui s'y rencontrent, et comme par conséquent il existe là une interruption des voies optiques, on peut déjà *a priori* exclure la possibilité de pouvoir, avec quelque degré de certitude, suivre au moyen du microscope la continuité des voies optiques dans la partie postérieure du cerveau. On peut à peine dire que l'on ait essayé de résoudre cette question par la voie expérimentale ;

nous sommes donc restreint aux faits anatomo-pathologiques et cliniques. Tant que l'on n'aura pas examiné un cas dans lequel le corps genouillé externe sera seul détruit, on peut espérer trouver dans un cas pareil la solution de notre question puisque ce ganglion est le seul qui reçoive des fibres optiques. Mais d'un côté on ne connaît encore aucun cas dans lequel la lésion soit limitée à ce ganglion, d'un autre côté on n'est pas encore autorisé à conclure que ce ganglion reçoive exclusivement des fibres qui transmettent les impressions visuelles en supposant qu'elles aillent directement au centre visuel. Le cas le plus pur sous ce rapport a été examiné par moi : le ganglion genouillé droit était tout à fait détruit (*Path. des Geh.*, Vol. I, obs. 11), mais la lésion s'étendait un peu du côté médian, c'est-à-dire au-dessus du corps genouillé interne et dans les tissus avoisinants. Dans ce cas il existait une atrophie très marquée d'une grande partie des couches médullaires verticales, que l'on appelle les *radiations optiques*. L'atrophie était surtout développée dans sa portion ventrale, et là on pouvait la suivre sous forme d'une strie blanche très loin en arrière jusque dans le lobe occipital, où les stries atrophiques se recourbaient du côté dorsal et ventral autour de la pointe de la corne postérieure vers le fond de la scissure calcarine ; ce cas vient immédiatement à l'appui de l'opinion que les voies optiques occipitales sont principalement contenues dans la portion ventrale des radiations optiques et se dirigent vers la fissure calcarine (Fig. 8).

Mais on n'est pas autorisé à conclure de ce cas à la limitation précise du faisceau qui transmet les impressions visuelles au centre visuel.

Cette question ne peut être résolue que par les faits anatomo-cliniques. Cette analyse doit être faite à peu près de la manière suivante : Rechercher quelle est dans les radiations optiques la lésion minima susceptible de produire une hémianopsie complète, et, si l'on ne trouve pas un cas pareil de lésion minima des radiations optiques, suivie d'hémianopsie, voir quelle est la grandeur du faisceau de fibres qui est détruit dans tous les cas d'hémianopsie après une lésion dans les parties postérieures du cerveau ; enfin, d'un autre côté, voir quelle étendue des radiations optiques peut être détruite,

sans produire de troubles visuels. Ces questions ne peuvent évidemment pas être résolues sans une révision critique de *tous* les cas connus d'hémianopsie suivis d'autopsie.

Une autre méthode de résoudre cette question est de déterminer la situation et l'étendue du centre visuel cortical, dans lequel il faut comprendre la région des couches corticales du cerveau qui reçoit directement les impressions de la rétine et dans laquelle par conséquent une lésion est toujours suivie d'une limitation du champ visuel. Evidemment ces questions de la situation des voies optiques occipitales et du centre visuel sont très intimement liées l'une à l'autre. Si l'on a réussi à résoudre la question du siège du centre cortical il est déjà très probable que les faisceaux nerveux qui relient le centre au corps genouillé externe composeront la voie optique. Et d'un autre côté si l'on a découvert le siège des voies optiques on a par cela même une indication sur celui du centre. Je traiterai donc ensemble ces deux questions des voies visuelles occipitales et de la localisation du centre visuel.

De ce qui précède on peut déjà conclure que l'on ne peut pas reconnaître le siège du centre visuel par l'examen purement *anatomique*, bien que la structure particulière d'une certaine région du lobe occipital nous laisse supposer qu'une fonction spéciale est liée à cette région. Par contre les *physiologistes* se sont depuis longtemps occupés de la localisation du centre visuel. Par l'extirpation de parties limitées de l'écorce cérébrale dans la moitié postérieure du cerveau on a cherché à produire des limitations du champ visuel ou une cécité complète. Les nombreuses expériences de *Ferrier*, *Munk*, *Goltz*, *Luciani* et d'autres, entreprises dans ce but, et les vives discussions qui ont eu lieu à ce sujet, n'ont pas, il est vrai, amené un résultat absolument décisif sur la localisation du centre visuel, mais elles ont pourtant été très intéressantes. On ne peut par des expériences sur les animaux tirer des conclusions définitives sur la localisation du centre visuel chez *l'homme*, surtout parce que nous avons de bonnes raisons d'admettre qu'il existe des différences certaines entre le siège et la limitation du centre visuel chez l'homme et les animaux. Plus un animal est élevé dans la série, plus

son cerveau est différencié, plus aussi seront nettement limités et localisés ses centres pour les sens. C'est par conséquent seulement par l'examen de cervaux humains que l'on peut arriver à une connaissance exacte de la localisation du centre visuel chez l'homme,et ici de nouveau ce sont les méthodes de recherches anatomo-cliniques qui auront la plus grande importance pour l'étude de la physiologie cérébrale supérieure.

Tamburini a voulu revendiquer pour son compatriote *Panizza* l'honneur d'avoir découvert le centre visuel. Un enfant avait perdu la vue de l'œil gauche à l'âge de 3 ans. A sa mort, à 18 ans, Panizza trouva une atrophie dans les régions pariéto-occipitales droites. Cependant la découverte de Panizza resta à peu près inconnue, et toute la question du centre visuel cortical resta dans l'oubli jusqu'à ce que les physiologistes vinrent rappeler qu'un tel centre devait être trouvé. En 1878 *Ferrier* rassemble toutes les observations cliniques concernant le centre visuel et il crut pouvoir y trouver un appui pour les résultats auxquels il était arrivé par la voie expérimentale, à savoir que le centre visuel était situé dans le gyrus angulaire (pli courbe). Depuis cette époque le matériel clinique a été maintes fois réuni par des savants distingués. En 1879 *Nothnagel* localisait le centre visuel dans le lobe occipital. *Mauthner* arrive au même résultat tandis qu'*Angelucci,* en 1880, déclarait que le centre visuel était principalement situé dans le lobe occipital, mais que le gyrus angulaire en faisait aussi partie. En 1884 *Allen Starr* et *Wilbrand* le localisèrent l'un et l'autre dans le lobe occipital,et *Wilbrand* semble enclin à le placer dans la pointe de ce lobe. De nouvelles analyses des faits cliniques furent faites par *Seppilli*,qui conclut que les lobes occipitaux constituent le centre visuel chez l'homme et qu'il s'étend au gyrus angularis,et par *Philipsen* qui le localise à la surface médiane, la pointe et les portions avoisinantes de la surface convexe du lobe occipital. Après de nouvelles recherches *Seguin* et *Hun* le placent à la surface médiane de ce même lobe et le dernier, après des observations personnelles, croit pouvoir admettre une localisation encore plus précise en attribuant

la moitié supérieure de la rétine à la partie inférieure du coin et la partie inférieure au lobule lingual.

La plupart des auteurs localisent donc le centre visuel au lobe occipital, mais parmi eux quelques-uns comme *Reinhard* le placent à la surface latérale, d'autres comme *Nothnagel* dans la première circonvolution occipitale et le coin, tandis que d'autres comme *Seguin* et *Hun* le placent à la surface médiane de ce lobe. Ce sont aujourd'hui les auteurs allemands et américains qui sont fidèles à ces manières de voir.

Cette opinion n'a pénétré que tardivement en France. Jusqu'à ces derniers 10 ans on y regardait le pli courbe ou le gyrus angulaire comme le siège de la vision. Toutefois *Dejerine* a protesté là contre, en le fixant beaucoup plus en arrière vers la pointe du lobe occipital. En Angleterre les opinions sur ce point sont encore diverses. *Gowers* a admis deux centres, l'un dans le voisinage de la pointe et du coin, l'autre plus en avant dans le lobe pariétal inférieur. Une lésion dans le premier produirait une hémianopsie et dans le second une amblyopie croisée. *Ferrier* a de nouveau défendu une autre opinion en localisant le centre visuel dans la région occipito-angulaire. On ne peut donc pas dire que les auteurs fussent d'accord au sujet du siège et des limites du centre visuel.

Dans mon ouvrage sur *le cerveau* (*Path. des Geh.*, Vol. II) datant de 1892, j'ai cherché à rassembler tous les cas d'hémianopsie connus jusqu'alors et à en faire une révision, ainsi que de nombreux autres cas qui étaient propres à jeter quelque lumière sur les voies optiques occipitales et la localisation du centre visuel.

Depuis cette époque un nombre considérable de cas d'hémianopsie ou d'autres faits touchant à la question du siège et de l'organisation du centre visuel ont été observés et publiés. Il peut maintenant être instructif de récapituler d'abord mes conclusions de 1892, puis ensuite de rechercher jusqu'à quel point depuis cette époque de nouveaux faits sont survenus qui seraient en opposition avec ces conclusions ou pourraient les confirmer.

Lorsqu'à l'aide des faits anatomocliniques on veut rechercher le centre visuel, il est nécessaire, comme on l'a vu plus

haut, de suivre une méthode correcte, de critiquer la signification de chaque observation, de ne pas en tirer des conclusions plus étendues qu'elle ne le permet et de ne pas négliger de contrôler par les faits négatifs les conclusions que l'on tirerait des positifs. Lorsque par exemple une lésion du gyrus angulaire est suivie de troubles de la vue, il n'est permis de conclure que le gyrus angulaire appartient à la sphère visuelle que lorsqu'on aura démontré que tous les cas de lésion de ce gyrus sont accompagnés de troubles visuels et que ces troubles ne résultent pas du fait que la lésion s'étend, ou agit à distance sur d'autres parties en dehors du gyrus angulaire ; si d'un autre côté on trouve quelques cas de lésion du gyrus angulaire qui ne soient pas suivis de trouble de la vue, il n'est pas permis de conclure que ce gyrus appartient à la sphère visuelle, tant que l'on ne démontre pas que d'autres parties puissent avoir une fonction vicariante.

Il est admis par tout le monde que le centre visuel est situé plus en arrière que les circonvolutions centrales. On ne l'a pas non plus, chez l'homme, localisé dans la circonvolution pariétale supérieure ou dans les circonvolutions supra-marginales (pariétale inférieure antérieure). Par contre la discussion continue encore au sujet du gyrus angularis. *Ferrier, Gowers* et d'autres y placent un centre bilatéral pour les deux yeux. Cependant il est nécessaire d'analyser tous les cas chez lesquels on a trouvé une *lésion* du *lobe pariétal* et de rechercher si elle a été suivie de troubles de la vue. Mais ici il faut d'abord exclure les cas dans lesquels il existe une lésion plus en avant sur les voies optiques, car alors on ne pourrait pas affirmer que les troubles visuels soient dus à la lésion du lobe pariétal.

Dans mon travail de 1892 j'ai recueilli 7 cas de *tumeurs* et 1 *d'abcès*, mais il se trouve que dans la plupart de ces cas l'action du processus pathologique était si étendue et si diffuse que l'on ne pouvait en tirer aucune conclusion au point de vue de la localisation du centre de la vue. Les tumeurs et les abcès n'agissent en effet pas seulement *in loco*, mais à distance par l'augmentation de la pression intracrânienne ou par l'œdème, à moins que ces tumeurs ne soient petites et nettement limitées, de nature fibreuse ou tuberculeuse, etc.

Mais celles-ci causent rarement la mort, et ces cas viennent rarement à l'autopsie. Depuis 1892, on a publié plusieurs cas de tumeurs du lobe pariétal ou pariéto-temporal, pariéto-occipital ou temporo-occipital, avec siège principal dans l'écorce ou les couches médullaires du lobe pariétal.

Ces cas ont été publiés par :

1. Byrom Bramwell, *Brain*, 1899, p. 27, obs. 10, W. S., âge 32. — Hémianopsie droite : Énorme tumeur gliomateuse comprenant la plus grande partie des lobes frontal et temporal gauche et une grande partie du lobe occipital gauche (1).

2. Henschen S., *Path. d. Gehirns*, Vol. III, obs. 3, Planches VI, VII. — Hémianopsie droite : Large sarcome occupant toute la portion médullaire de la partie inférieure des lobes temporal et pariétal.

3. Henschen S., *Path. d. Gehirns*, obs. 4, Planches VII, VIII. — Hémianopsie droite : Gomme énorme occupant une grande partie de la substance médullaire du lobe temporal et la portion inférieure du lobe pariétal.

4. Henschen S., *Path. d. Gehirns.*, obs. 10, Planche XVI. — Hémianopsie gauche (à une période avancée) : Gliome diffus du lobe pariétal qui comprimait les radiations optiques.

5. Henschen S., *Path. d. Gehirns*, obs. 11, Planches XV, XVII. — Hémianopsie gauche : Large gliosarcome qui s'étendait en bas et en dedans et comprimait les voies optiques.

6. Henschen S., *Path. d. Gehirns*, obs. 19, Planches XXIII, XXIV, XXV. — Hémianopsie gauche (période ultime) : Large sarcome fusocellulaire partant de la convexité et ayant pénétré dans le cerveau en comprimant les lobes occipital et pariétal.

7. Henschen S., Obs. *Karstræm* non publiée. — Hémianopsie droite : Sarcome diffus dans les lobes pariétal et temporal.

8. Henschen, Obs. *Erikson* non publiée. — Hémianopsie gauche (période ultime) : Large gliome dans les lobes pariétal et temporal droits.

Aucun de ces cas ne sert à démontrer que l'écorce du lobe pariétal est le siège de la vision, car ces tumeurs avaient en même temps envahi la substance médullaire et les radiations optiques qui y passent et qui évidemment contiennent les voies optiques.

Beaucoup plus importants sont les cas de tumeur dans le lobe pariétal dans lesquels on n'a pas trouvé de défectuosité de la vision. Aux 5 déjà analysés dans mon travail (1892) il

(1) «Rightsided Hemianopsia,— Enormous gliomatous tumour involving the greater part of left Fr. and Temp. lobe and a large part of the left O. lobe.»

s'en est, dans ces dernières années, ajouté au moins 4. Ceux-ci méritent d'être mentionnés ici.

Quatre observations de tumeur dans le lobe pariétal (resp. temp. occip.) sans hémianopsie publiées par :

1. Mingazzini, *Revista Sperimentale*, Bd. 24. 1899, fasc. III, IV. — Le champ visuel des deux côtés est rétréci : Néoplasme de la grandeur d'une noix envahissant le centre ovale correspondant à la partie moyenne de la circonvolution pariétale ascendante, à la portion la plus haute du gyrus marginal de la portion antérieure du gyrus angulaire. Le faisceau longitudinal inférieur est par contre très bien conservé (1).

2. Byrom-Bramwell, Obs. A. B., âgé de 40 ans, *Brain.*, 1899, p. 46. case 16. — 9/12 Pas d'hémianopsie, 13/12. (mort) : Tumeur à la jonction du lobe P. et O, de 3/4 de pouce de diamètre, pénétrant à 3/4 de pouce en bas dans le cerveau (2).

3. Byrom-Bramwell, *Brain*, 1899, p. 31. — 18/6. Pas d'hémianopsie. 20/10 (mort). Dans le lobe temporo-sphénoïdal droit une cavité en forme de fente (kyste) mesurant 2 pouces en longueur sur 1/2 de largeur, entourée de tissu cérébral condensé de nature gliomateuse (3).

4. Byrom-Bramwell, case R.S. âgé de 41 ans, *Brain*, 1899, p. 45, case 15.— Hémiplégie. Obscurcissement de la vue, atrophie post névritique et choroïdite. Tumeur syphilitique, de la grosseur d'une noix à la surface externe du lobe P. droit. La dure-mère était épaissie sur l'extrémité postérieure de l'hémisphère droit. Le gyrus angulaire, les circonvolutions pariétales supérieure et moyenne, l'extrémité antérieure des circonvolutions occipitales étaient atteintes et plus ou moins détruites par le ramollissement (4).

Toutes ces observations prouvent d'une manière décisive

(1) *Il campo visivo d'ambi i lati e ristretto.* — Massa neoformata della grandezza di una noce invade il centro ovale corrispondente alla parte media del giro parietale ascendente, alla porzione piu alta del gyro marginale della parte anteriore del gyro angulare. Il fasciculus longitudinalis inferior e invece assai bene conservato ».

(2) 9/12 *No Hemianopsia* (?) 13/12. mort. — A tumour — at the junction of the. P. and O. lobes, 3/4 quarter of an inch in diameter — and extending down into the brain for about 3/4 of an inch.

(3) 18/6 99, *No Hemianopsia*, 20/10, mort. — In the right temporo sphenoïdal lob a slitlike cavity (cyst) measuring 2 inches in length, by 1/2 an inch in breadth, surrounded by condensed brain tissue (of gliomatous character).

(4) *Hemiplegia, dimness of the vision, postneuritic atrophy and choroiditis.* — Syphilitic tumour, the size of a walnut on the outer surface of the right P. lobe. The dura over the posterior end of the right hemisphere was thickened. The angular gyrus, the upper and middle parietal convolutions, the O. convolutions and the subjacent white matter — were implicated and more or less extensively destroyed by the softening.

qu'une lésion unilatérale de l'écorce du lobe pariétal, y compris le gyrus angulaire, ne produisent pas de rétrécissement du champ visuel. En les ajoutant aux cas de tumeur diffuse de la substance médullaire pariétale dans lesquels les radiations optiques étaient altérées directement par destruction ou indirectement par compression, œdème, etc., ils démontrent qu'une lésion du lobe pariétal ne produit de rétrécissement du champ visuel que lorsque les radiations optiques sont atteintes.

Pour apprécier exactement l'action des tumeurs sur le lobe pariétal et surtout le gyrus angulaire, il ne faut pas oublier qu'il existe souvent des troubles bilatéraux de la vue, qu'une amblyopie double peut être causée par une névrite optique, ou une neuro-rétinite, et ainsi être la conséquence de troubles circulatoires oculaires.

Enfin il ne faut pas oublier que presque chaque lésion, surtout fraîche, du cerveau et avant tout les tumeurs, les abcès, les hémorragies et même les ramollissements étendus sont ordinairement accompagnés de limitation concentrique du champ visuel des deux yeux, sans que la lésion ait son siège dans le centre visuel. Cependant il faut enfin se demander s'il n'existe pas dans la littérature quelque observation de lésion plutôt diffuse des régions sus-mentionnées du cerveau, mais sans trouble de la vue. Je n'en ai trouvé qu'une seule, un cas de Mackay.

Cas de Mackay, *Brain*, 1895, p. 270 (fig.).

J. M., âgé de 45 ans, 20/11 1893. Névrite optique. Rétrécissement concentrique du champ visuel droit. Plutôt amblyopie croisée que hémianopsie, 12/12 mort. Hémisphère droit : tumeur 4,5 centimètres de diamètre, 2 centimètres en épaisseur occupant une couche de tissu cérébral ramolli, avait oblitéré la circonvolution temporo-sphénoïdale inférieure. Compression et ramollissement du gyrus H-U et O-T superficiellement ramollis. La substance médullaire de T5 et celle du fond de la fissure calcarine était ramollie (1).

(1) J. M., aged 45,20/11 1893, Optic neuritis. Concentric contraction of the right field. Rather crossed amblyopia than Hemianopsia. 12/12 death. Right hemisphere : Tumour, 4. 5 cm. in diameter, 2 cm. in thickness occupied a bed of softened brain, had obliterated the lower temporo-sphenoidal convolutions. Compression and softening of the gyrus H. U. and O. T. superficially softened. The medullary matter of T^5 and that of the bottom of the calcarine fissure was softened.

En examinant ce cas de plus près, on trouve toutefois que le malade était dans un tel état qu'une détermination exacte du champ visuel était impossible ; il était en effet dans un état d' « increasing stupidity » et avait une névrite optique ; enfin cette observation est en complète opposition avec tout ce qu'on sait sur la signification des radiations optiques.

La bibliographie rapporte 7 observations *d'hémorragie* dans le *lobe pariétal*. J'en ai dernièrement observé un cas nouveau. Dans 5 de ceux-ci les fibres situées dans les radiations optiques, un peu en arrière du thalamus était touchées. Quelques-unes de ces hémorragies étaient si limitées dans les radiations optiques que l'on est autorisé à admettre que les voies optiques y passaient. Ces foyers étaient situés à la hauteur du premier sillon temporal (*Path. des Gehirns*, vol. II, p. 286). Cependant dans un de ces cas, il n'y avait pas d'hémianopsie. Dans ce cas, observé par moi, l'hémorragie était située dans la circonvolution angulaire. Ce cas démontre donc que la lésion de ce gyrus ne provoque pas de limitation du champ visuel.

Plus importants que les cas ci-dessus, sont ceux avec *ramollissement dans le lobe pariétal*. Un ramollissement a, en effet, une action destructive *in loco* et pas comme les abcès, les tumeurs et les hémorragies, une action à grande distance.

Déjà en 1892, je n'avais pas recueilli moins de 19 cas (*Path. des Geh.*, vol, II, p. 289) dans lesquels un ramollissement dans le lobe pariétal avait provoqué de l'hémianopsie, et jusqu'à ce jour il s'y ajoute au moins 5 cas. Ces observations sont :

Vialet, obs. IV, *Les centres cérébraux de la vision*, p. 295. — « Plaque jaune de la face externe de l'hémisphère gauche, s'étendant en avant jusqu'au niveau des deux tiers inférieurs de la circonvolution pariétale ascendante. » Le ramollissement s'étend en dedans jusqu'à la paroi ventriculaire ; « la substance blanche, y compris les radiations de Gratiolet, est détruite ».

Vialet, obs. V, *Ibid.*, p. 312. — Plaque jaune localisée au pli courbe du côté gauche, pénétrant dans la masse blanche sous-jacente et sectionnant les radiations de Gratiolet.

Henschen, obs. 7, *Pathol. des G.*, t. III, p. 71. — Ramollissement de la radiation de Gratiolet dans toute son étendue (1).

(1) « Malacie der Gratiolet'schen Strahlung in ihrer ganzen Ausdehnung. »

Dunn, *Brain*, 1892, p. 452. — Le centre ovale présente un ramollissement dans sa moitié postérieure. La substance blanche du lobe pariétal et des deux tiers antérieurs du lobe occipital est ramollie, etc. (1).

Beevor et Horsley, *Neurol. Centralbl.*, 1892. — La dure-mère est à gauche, adhérente à Cp, P², A et à la partie antérieure du lobe occipital. Une coupe horizontale montre à l'intérieur un ramollissement étendu (2).

Toutefois dans tous ces cas les radiations optiques étaient également atteintes. Il n'est donc pas permis de conclure que la défectuosité de la vision était due à une lésion corticale.

Mais si l'on veut, à l'aide des cas de ramollissement, résoudre la question de savoir si l'écorce du lobe pariétal (resp. la circonv. angulaire) appartient au centre visuel, il faut s'adresser aux cas négatifs. En 1892, dans ma *Pathologie*, j'ai cité 5 cas pareils ; comme ces 5 cas ont un intérêt très particulier pour la question encore douteuse du rapport du gyrus angulaire avec la sphère visuelle, ils méritent d'être analysés en détail (Voir *Path. d. Geh.*. p. 289, 295, 296 et 298). Pour mieux les faire comprendre nous ajoutons une esquisse du siège des lésions dans ces divers cas (fig. 9).

Dans 3 de ces cas les lésions étaient petites et on ne peut pas réfuter l'objection que les scotomes qu'elles auraient pu produire devaient avoir une si petite étendue qu'on ait pu les méconnaître. Dans l'observation de *Berkham* la lésion corticale elle-même était petite, puis la lésion sous-corticale mesurait 4 centimètres et dans le cas de *Hun* la lésion était énorme, sans qu'il existât d'hémianopsie.

Il s'y ajoute encore un cas important de *Sharkey* duquel il tire la conclusion que « si le gyrus angulaire et la circonvolution temporo-sphénoïdale supérieure sont liés à la vue et à l'audition, leur destruction n'amène pas une perte permanente de ces sens spéciaux » (3).

(1) « Centrum ovale shows softening in its posterior half. The white matter of the parietal lobe and of the anterior 2/3 of the O. lobe soft », etc.

(2) « Dura links an Cp, P², A und zum vorderen Teile des Lobus occipitalis adhærent. Ein Horizontalschnitt zeigte im Jnneren eine intensive Erweichung. »

(3) If the angular gyrus and superior temporo-sphenoïdal convolutions be connected with sight and hearing, their destruction does not involve permanent loss of these special senses.

Cas de SHARKEY, *Lancet*, 1897 22/5, p. 1399.

Attaque subite ; perte de connaissance 4 jours ; à une hémiplégie et hémianesthésie gauche s'ajoutent des troubles visuels de l'œil gauche équivalant presque à une cécité complète (voyait parfaitement avant l'attaque) ; 6 semaines 1/2 plus tard vision complètement rétablie. Mort, 7 ans plus tard.

Autopsie. — Les circonvolutions suivantes avaient été détruites du côté droit : la frontale inférieure, la portion externe de l'orbitale, la portion inférieure du lobule pariétal central inférieur, l'insula de Reil, l'angulaire, T^1, T^2 et une portion de T^4 (1).

Si maintenant nous compulsons toutes les observations connues de lésions dans les lobes pariétaux (angulaire) et temporaux, dans lesquels on a mentionné l'état de la vision, elles concordent à démontrer qu'une lésion de l'écorce de ces lobes ne provoque des troubles de la vue, que lorsque la lésion affecte en même temps les radiations optiques.

En opposition avec ces conclusions je ne trouve dans la littérature en dehors du cas déjà cité de *Mackay* qu'un seul cas de *Sharkey*. Celui-ci est toutefois d'autant plus important qu'il est question d'une atrophie bilatérale des circonvolutions angulaires chez un enfant qui était aveugle. Il mérite donc d'être étudié plus en détail.

Cas de SHARKEY, *Lancet*, 1897, 22/5, p. 1399-1401.

Enfant de 2 ans 1/2, ni névrite optique, ni atrophie. L'enfant avait toujours été considéré comme complètement aveugle, mais il avait quelque sensation de la lumière dans l'œil gauche, il ne faisait jamais la plus petite attention à la lumière et même ne clignait pas, excepté de l'œil gauche (Dr W.). Le père et la mère affirmaient qu'ils étaient absolument sûrs que l'enfant voyait et entendait bien. — *Autopsie.* — Détruits bilatéralement : La région de la scissure de Sylvius, davantage à gauche. Du côté gauche C^a, C^p, P^2, A, lobe temporal (sa plus grande partie) avaient pratiquement disparu, étant atrophiés et ratatinés. Du côté droit : C^a, C^p (la plus grande partie), P^1 intact ; P^2, A, T^1, T^2 (en partie) très atrophiés et dégénérés. Les lobes occipitaux des deux côtés tout à fait intacts. Le ramollissement dans l'hémisphère droit se trouva être tout à fait superficiel, il n'avait pas atteint ou altéré au moindre degré les fibres

(1) *Case Sharkey.* Suddenly attacked, unconscious 4 days ; to left hemiplegia and hemianesthesia, dimness of vision in the left eye almost amounting to complete blindness (saw perfectly before the attack) ; 6 1/2 weeks after... sight completely restored. Death 7 years later.

Section. Following convolutions had been destroyed on the right side ; the inferior frontal, external portion of the orbital, lower part of the central inferior parietal lobule, island of Reil, the angular, T^1, T^2 and part of T^4.

occipitales. Dans l'hémisphère gauche, ces fibres paraissaient tout à fait saines (1).

Dans cette observation unique on trouve d'abord une contradiction entre les assertions des parents et du Dr W... au sujet de la vision, ensuite le fait extraordinaire que l'atrophie du gyrus angulaire était bilatérale sans aucune altération dans les radiations optiques. Comme aucun examen microscopique des portions ventrales des radiations optiques n'a été fait, ainsi que le Dr Sharkey a eu la bonté de me le communiquer dans une lettre, il est plus prudent de ne tirer aucune conclusion de cette observation si intéressante du reste.

En dehors des cas cités ci-dessus, il existe quelques observations de destruction bilatérale ayant touché la partie médullaire et même l'écorce du lobe pariétal et qui ont occasionné une hémianopsie, mais comme ceux-ci seront par la suite étudiés en détail et que, en outre, ils n'ajoutent rien à nos connaissances au sujet de la localisation de la vision dans le lobe pariétal, nous les laissons de côté pour en tirer plus tard des conclusions au sujet de la localisation de la macula.

Je passe maintenant à l'étude de la *signification du lobe occipital*. L'analyse des cas dans lesquels il existait une lésion du lobe pariétal nous a déjà montré qu'il était très probable que nous devrions chercher le centre visuel dans le lobe occipital. Il existe un très grand nombre d'observations, à peu près une centaine, dans lesquelles le lobe occipital a été plus ou moins lésé et dans lesquelles il existait pendant la vie une hémianop-

(1) Case *Sharkey*. Lancet, 1897 22/5, p. 1399-1401. Child, 2 1/2 years. Neither optic neuritis nor atrophy. « The child was always considered to be quite blind, but it had some sensation of light in the left eye. » It never took the least notice of the light, « never showing the least tendency to objects or even to blink except in the left eye » (Dr W.). « Father and mother asserted, that they were quite positiv, that the child used to see and hear well. »

Section. Destroyed bilateraly : Reg. Fiss. Sylvii, more left. Leftside : C^a, C^p, P^2, A, T — lobe (greater part) were practicaly gone, being atrophied and shrunken. Rightside ; C^a, C^p (Greater part) P^1 intact, P^2, A, T^1, T^2 (partly) much atrophied and degenerated. O — Lobes on both sides quite intact.

The softening in the right hemisphere proved to be quite superficial, it had not reached or altered in the least degree the occipital fibres. In the left hemisphere these fibres appeared to be quite healthy.

sie. Dans mon ouvrage de 1892, j'ai (p. 298 à 304) rapporté en détail 17 cas de lésions diffuses, tumeurs, abcès, hémorragies et ramollissement dans le lobe occipital, suivis d'hémianopsie. A ceux-ci je puis en ajouter au moins 7 (2 de tumeurs, 4 d'abcès, 1 de ramollissement) sans compter un cas de blessure, mais aucun de ceux-là, pour les raisons données ci-dessus, n'est propre à localiser plus exactement le centre visuel. Dans un ou deux cas, la lésion ou son influence s'étendait en outre jusqu'aux portions voisines du lobe pariétal ou temporal, comme spécialement dans les cas de *Barba*.

Sept observations d'hémianopsie à la suite de tumeurs, abcès ou blessures du lobe occipital suivent:

A. — Tumeurs.

Barba. — Arcuri, âgé de 59 ans. — *Archiv. ital. di med. interna*, 1899, Vol. II, fasc. 3-6. — Gliosarcome du lobe occipital droit. La tumeur occupe la substance blanche du lobe O. et une partie de la substance blanche du lobe pariétal et temporo-sphénoïdal (1).

Barba. — Campo Carlo, 34 ans. — *Archiv. ital. di med. interna*, 1899, Vol. II, fasc. 3-6. — Hémianopsie? Tumeur du diamètre maximum de 5 cm., a son siège en grande partie dans la substance blanche correspondante au lobe temporo-sphénoïdal, une petite partie dans l'occipital (2).

B. — Abcès.

Lannois et Jaboulay. — *Revue de médecine*, 1896, p. 659. — Collection purulente au centre du lobe occipital. Le pus a pénétré dans le ventricule.

Sahli. — *Revue de médecine*, 1896, p. 659. — Abcès.

Knapp. — *Revue de médecine*, 1896, p. 659. — Abcès. Trépanation.

Eulenstein. — *Revue de médecine*, 1896, p. 659. — Abcès.

C. — Blessures.

Nylander. — *Eira*, 1896. — Blessure par piqûre dans le lobe occipital gauche ayant pénétré dans la corne postérieure gauche.

D. — Ramollissement.

Zinn. — *Neurol. Centralbl.*, 1892, p. 521. — Lésion médiane et latéro-

(1) Nel lobo occip. destro si trova un gliosarcomo. Il tumore occupa la sostanza bianca del lobo O. e porzione della sostanza bianca del lobo parietale e temporo-sfenoïdale.

(2) Hemianopsia? Tumore con diametro massimo de 5 cm. ha sede nella sostanza bianca corrispondente al lobo temporo-sfenoïdale in grand parte ed in piccola a quello occipitale.

ventrale sans hémianopsie. Foyer de ramollissement dans le lobe occipital gauche ayant détruit tout le voisinage de la fissure calcarine, puis plus ou moins T^5, T^4, H, le coin et l'avant-coin (1).

Ici s'ajouteraient en outre plusieurs cas de lésions bilatérales que nous analyserons plus loin pour un autre but.

En outre, un nombre assez considérable de cas démontrent qu'une lésion limitée au lobe occipital provoque une hémianopsie complète, tandis qu'une lésion partant du lobe temporal ou du pariétal en se dirigeant vers la région de la fissure occipito-pariétale ne produit aucun trouble de la vue si les radiations optiques ne sont pas affectées en même temps. Diverses observations prouvent enfin que le centre visuel ne s'étend pas en avant des limites antérieures du lobe occipital (voir *Path. d. Geh.*, vol. II, obs. 43, 81 et d'autres).

Une hémianopsie complète résulte aussi de lésions circonscrites du lobe occipital.

Le problème à résoudre à présent est donc le suivant : Quelle étendue a le centre de la vision ? Comprend-il aussi bien l'étendue latérale que celle du côté ventral ou médian ou se limite-t-il à l'une de ces surfaces ? Cette question a, comme nous l'avons vu, été très discutée surtout dans ces derniers temps. En 1892, j'ai cherché à démontrer à l'aide de faits anatomo-cliniques, que la surface externe du lobe occipital n'appartient pas à la région visuelle, en voulant dire par là qu'une lésion dans cette écorce ne produisait pas de troubles de la vue. Mais cette opinion a été combattue, aussi bien anciennement, que dans ces dernières années surtout par un observateur distingué M. *Monakow* dans son grand ouvrage récent *Gehirnpathologie* (*Nothnagel's Pathologie und Therapie*, IX, I).

Il est donc nécessaire de récapituler les preuves de l'année 1892 et d'en ajouter de nouvelles. Je rappelle que j'avais déjà alors recueilli un nombre considérable d'observations de lésions dans l'écorce occipitale ou dans la partie médullaire sous-corticale, accompagnées d'hémianopsie (obs. 101 à 111). Cependant dans tous ces cas les radiations optiques ou du moins la

(1) Im linken O. lob ein Erweichungsherd, der die ganze Umgebung der Fissura calcarina vollkommen, T^5, T^4, H, Cuneus und Praecuneus mehr weniger zerstœrt hatte.

substance médullaire sous-corticale étaient atteintes à une telle profondeur que la lésion avait sans doute ou, très probablement, atteint les radiations optiques ou y avait produit des désordres.

Tous les cas dans lesquels la lésion était limitée à l'écorce latérale ou à la substance médullaire adjacente démontrent que l'hémianopsie existante ne dépend pas de la lésion corticale mais de la participation des radiations optiques.

En 1892 j'avais déjà au moins 11 observations (nos 120 à 130) dans lesquelles il n'existait pas d'hémianopsie. Toutefois en les soumettant à une critique on trouvait que tous ces cas n'étaient pas également péremptoires, en effet l'examen clinique n'était pas toujours assez exact ou assez démonstratif pour pouvoir exclure avec une sûreté parfaite l'existence de troubles visuels. Dans quelques cas pourtant on indique positivement l'absence d'hémianopsie. Toutefois dans plusieurs cas la lésion était bilatérale. On peut donc conclure avec la plus grande probabilité, même avec certitude qu'une lésion de l'écorce latérale (externe) du lobe occipital ne produit aucune limitation du champ visuel (fig. 10). Cette conclusion a depuis été confirmée par plusieurs observations négatives nouvelles dans lesquelles il existait une lésion de la surface latérale sans hémianopsie (fig. 10, a. b.).

Les cas avec lésions de la surface latérale du lobe occipital et sans hémianopsie sont les suivants :

Byrom-Bramwell, E. M., 26 ans, *Brain*, 1899, p. 42, obs. 14, 28 septembre.— Pas d'hémianopsie. Mort, 2 novembre.— *Autopsie.* Un nodule de sarcome mélanique de la grandeur d'une grosse noix à la surface de l'extrémité postérieure du lobe occipital gauche juste au-dessus de la pointe. La matière blanche sous jacente était infiltrée, mais détruite seulement en partie (1).

Byrom-Bramwell, W. G., 60 ans, *Brain*, 1899, p. 41, obs. 13. — L'hémianopsie disparut à peu près complètement pendant le traitement. Les membranes étaient adhérentes sur la surface externe à la portion antérieure du lobe occipital gauche et du cervelet (2).

(1) Byrom-Bramwell, *Brain*, 1899, p. 42, S. E. M. aged 26. Case 14. — No hemianopsia ; 2/11 death.

Section. « A nodule of melanotic Sarcoma, the size of a large walnut, on the surface of the posterior end of the left occipital lobe, just above its lip. The subjacent white matter was infiltrated but only partly destroyed. »

(2) Byrom-Bramwell, *Brain*, 1899, p. 41. W. G., aged 60. Case 13. —

Pick, *Archiv. f. kl. Med.*, décembre 1895, p. 70 et suiv. — 14 novembre. Hémianopsie gauche ; 19 novembre. L'hémianopsie n'est plus évidente. 26 novembre, mort. Dans la région de la seconde circonvolution occipitale droite, un foyer long de 4 centimètres, large de 2 et haut de 1 centimètre, s'étendant jusqu'à la pointe du lobe occipital dans lequel l'écorce et les masses médullaires adjacentes étaient ramollies, d'un jaune pâle, décolorées et parsemées de nombreuses hémorragies (1).

On peut donc maintenant considérer comme démontré que le centre visuel ne s'étend pas à la surface externe du lobe occipital.

Par contre nous trouvons qu'il existe une hémianopsie dès que, avec la surface externe, la surface interne est aussi atteinte. Huit cas pareils sont analysés dans mon ouvrage (p. 310-313). Nous devons donc chercher le centre visuel à la surface médiane ou à la surface ventrale.

Si nous nous demandons maintenant si le centre visuel est situé à la surface médiane, il est clair que seuls les cas dans lesquels la lésion est limitée à l'écorce ou à la substance médullaire sous-corticale peuvent prouver quelque chose. Si, par contre, la substance médullaire et les radiations optiques sont primitivement atteintes, le cas ne prouve plus rien. Il existe plusieurs observations de ce genre. Les anciennes ont été décrites par moi (vol. II, p. 319, obs. 131-133). J'ai également recueilli quelques nouveaux cas dans ces dernières années.

Observations d'hémianopsie avec lésion de la surface médiane ou bien lésion diffuse, pénétrant dans la substance médullaire :

Blessig, *Petersb. med. Wochenschr.*, 1897, p. 131-133. — Hémianopsie. Thrombus dans l'artère cérébr. post. (Les altérations du cerveau ne sont pas décrites).

Dejerine, *Soc. de Biol.*, 27 février 1892. — Hémianopsie qui n'est pas absolue. Hémiachromatopsie. Apoplexie 4 ans plus tard. Le ramollisse-

« Under treatment the hemianopsia almost completety disappeared. »

« Membranes adherent over the outer surface of the anterior part of the left O. lobe and cerebellum. »

(1) Pick, *Arch. f. klin. Medic.*, 1895, p. 70, eff. Linksseilige Hemianopsie ; 19/11. Hemianopsie nicht mehr deutlich, 25/11, Tod. « Im Bereiche des Gyrus occip. secundus dexter ein bis zur Spitze des O. lappens sich erstreckender 4 cm. langer, 2 cm. breiter und 1 cm. dicker Herd, in welchem die Rinde und angrenzende Markmasse erweicht, blassgelblich verfærbt und von zahlreichen Blutaustritten durchsetzt war. »

ment ancien comprend toute la substance blanche du lobe occipital, son sommet atteint la corne occipitale.

Bianchi, *Neurol. Centralbl.*, 1892, p. 517. — Hémianopsie. Foyer de ramollissement dans le lobe occipital.

Hartridge, *Edinb. med. Journal*, 1898, 4, p. 224.— Troubles de la vision plus marqués dans l'œil droit. Hémianopsie droite. Dans le lobe O. droit (?) un large foyer de ramollissement dans lequel se trouvait une hémorragie récente. (Obs. Hémianopsie droite. Lésion dans le lobe O droit? (1)

Turner, *Brain*, 1893, p. 562, 3 juin 1892. — Hémianopsie gauche. Mort le 6 juin 1892. En O^2 un petit kyste irrégulier situé à la jonction de l'écorce et de la substance blanche et de là s'étendait une traînée de dégénérescence en bas et en avant au-dessus de la corne postérieure du ventricule latéral sur une distance de 6.5 centimètres. Cette traînée occupait la portion la plus inférieure des radiations optiques (2). Obs. Lésion bien limitée.

En vérité, tous ces cas rentrent dans la catégorie des lésions diffuses, qui ne sont pas propres à localiser plus exactement le centre visuel dans le lobe occipital.

Les cas dans lesquels la lésion de l'écorce médiane était absolument corticale ou sous-corticale sont seuls décisifs au sujet de la limitation. J'en ai, en 1892, recueilli 31 observations (*Path. d. Geh.*, vol. II, p. 319). Dans tous il existait de l'hémianopsie. Ils fournissent la preuve positive que le centre visuel est situé à la surface interne du lobe occipital, et cela a été confirmé par des observations récentes.

Vialet (Obs. 1). — *Les centres cérébraux de la vision*, p. 225. — Hémianopsie. Ramollissement occipital de la scissure perpendiculaire interne. « La scissure calcarine qui paraissait intacte participe à la lésion dans la majorité de son étendue » (p. 229).

Henschen. — *Path. d. Geh.*, vol. III, obs. 2. — Hémianopsie. Ramollissement cortical de la surface médiane du lobe occipital.

Si maintenant nous examinons tous les cas d'hémianopsie dans lesquels on a, après la mort, démontré un ramollisse-

(1) Defective vision, more marked in the reight eye. Hemianopsia dextra. In the right (?) occip. lobe was found a large area of softening, into which a recent haemorrhage had taken place.

(2) In O^2 is a small irregular cyst situated, « at the junction of the cortex and he white matter » and from it extended a degenerated tract running downwards and forwards beneath the posterior horn of the lateral ventricle for a distance of 6, 5 cm. This occupied the lower part of the optic radiations.

ment à l'intérieur du lobe occipital (la fig. 11 en montre quelques-uns des plus circonscrits), on verra que ces lésions ont une étendue très différente sur la surface médiane. Mais tous ont ceci de commun que l'écorce de la scissure calcarine est atteinte. Nous sommes donc autorisé à conclure que l'hémianopsie est précisément causée par la destruction de cette partie du lobe occipital et que le centre visuel doit se trouver dans l'écorce de la scissure calcarine. L'exactitude de cette conclusion est surtout constatée par une observation de *Reinhard* (*Arch. f. Psych.*, vol. 17, p. 173), bien que l'on puisse objecter à la puissance démonstrative de ce cas que le malade était atteint de démence sénile. En outre, il y avait aussi dans ce cas des altérations à la surface externe, lesquelles, cependant, d'après ce que nous avons démontré ci-dessus, ne pouvaient pas être la cause de l'hémianopsie.

Un cas observé pendant la vie par le Dr *Nordenson* et dont j'ai pu examiner le cerveau, même au microscope, est concluant au point de vue de l'étendue du centre visuel.

Cas de *Nordenson-Henschen*. Dans ce cas nous avons toutes les garanties pour l'exactitude de nos conclusions. Le malade a été plusieurs fois, à des époques différentes, examiné au périmètre par le Dr Nordenson.

La limitation du champ visuel était constante. La lésion était exclusivement corticale ou limitée à l'écorce de la scissure calcarine, dont les deux lèvres étaient nécrosées à partir d'un point situé à 7 millimètres en avant de la pointe du lobe occipital jusqu'à 5,7 centimètres, donc même dans la scissure de l'hippocampe. Les tissus sous-corticaux n'étaient atteints qu'à une profondeur de 1 à 2 millimètres, mais leur portion moyenne présentait une dégénérescence secondaire. Toutefois le tapetum aussi bien que les couches externes étaient intacts.

Ce second cas prouve donc : 1° qu'une lésion située dans l'écorce de la scissure calcarine produit une hémianopsie complète et 2° que tout le champ visuel cortical est compris dans l'écorce de cette scissure. Mais la nature nous a livré des cas de lésions encore plus limitées, qui nous permettent de nous demander si le centre visuel correspond à toute cette écorce ou seulement à une partie. Il n'existe en effet pas moins

de 9 observations de lésions pareillement limitées (fig. 11) qui toutes sont analysées dans ma *Pathologie du cerveau*, p. 319, 324, 328.

Bien qu'il puisse être intéressant de récapituler chacun de ces cas, je me limiterai pourtant à renvoyer à la figure 11 au sujet de laquelle je présenterai quelques observations (Voir *Path.*, p. 330). Si l'on examine ces cas on trouvera que, dans quelques-uns, la partie antérieure, environ 1 centimètre, n'est pas atteinte. Malgré cela il existe une hémianopsie complète. Dans d'autres cas la portion la plus postérieure de l'écorce de la scissure calcarine n'était pas lésée, comme dans le cas ci-dessus que j'observai avec le Dr Nordenson. Comme ici la lésion était exclusivement corticale et ne pénétrait pas dans la profondeur dans les radiations optiques, on peut en conclure que la portion la plus postérieure de la scissure calcarine n'appartient pas au centre visuel.

Toutefois il pourrait être raisonnable d'attendre de nouvelles observations avant de chercher à limiter davantage la région visuelle. Pour cela il faut plusieurs cas bien examinés cliniquement et soumis après la mort à un examen microscopique.

D'un autre côté il est très important de constater que, malgré mes recherches les plus assidues, je n'ai pas réussi à trouver dans la littérature un seul cas d'hémianopsie centrale dans lequel il n'y eût eu une lésion de la scissure calcarine ou d'une portion quelconque des radiations optiques, surtout des fibres qui peuvent être considérées comme conduisant de l'œil à l'écorce de la scissure calcarine.

Enfin il n'existe, à ma connaissance, aucun cas bien observé de lésion dans la scissure calcarine sans hémianopsie.

Les preuves positives et négatives concordent donc exactement et se complètent réciproquement.

Mais avant d'aller plus loin, il est nécessaire d'examiner si une lésion de la surface ventrale du lobe occipital peut produire l'hémianopsie. Il existe un nombre assez considérable de cas de lésions de la surface ventrale du lobe occipital. Dans quelques-uns la lésion est superficielle, dans plusieurs autres elle pénètre comme un coin dans la profondeur et atteint la portion ventrale des radiations optiques. Dans le premier cas

on n'a jamais observé une hémianopsie bien caractérisée, dans le dernier par contre on a quelquefois observé de l'hémiachromatopsie, enfin dans les lésions plus profondes on observe de l'hémianopsie.

J'ai moi-même observé des cas de lésions superficielles dans le lobe fusiforme (Obs. Eliu. Andersson, *Path. d. Geh.*, vol. II, obs. 41, p. 394. Obs. Rydell (vol. II, obs. 39). Obs. Amark (vol. I, obs. 8) (Fig. 13) et Mackay, un cas de lésion plus profonde (Voir ci-après).

Une lésion de la portion ventrale du lobe occipital ne produit pas par elle-même une hémianopsie.

Après avoir cherché à démontrer plus haut qu'une lésion de l'écorce ou de la substance sous-corticale de la fissure calcarine produit toujours une hémianopsie ou un scotome dans le champ visuel, il faut maintenant examiner en quelques mots la question de savoir si *tout* le coin, qui limite en haut la fissure, appartient oui ou non à la sphère visuelle, comme quelques auteurs l'admettent. Nous ne possédons que peu de faits pour résoudre cette question. Les deux plus importants sont des observations personnelles. Dans l'un d'eux (Obs. Ahlgren, *Path. d. Geh.*, II, p. 332) il y avait un ramollissement bilatéral de toute la margo falcata (bord de la scissure interhémisphérique) du lobe occipital sans aucune limitation du champ visuel. Dans le second cas (Stjernström) il y avait des lésions bilatérales dans le coin sans hémianopsie (*Path.*, III, p. 58, Pl. X).

Un troisième cas a été observé par *Harris* (*Brain*, 1898, p. 16-17).

Obs. Harris. « Perte complète du sens de la forme et des couleurs, mais le sens de la lumière était bon, même jusqu'à la périphérie. L'autopsie démontra un ramollissement cortical dans le coin et le gyrus angulaire du côté droit (1). Il est vrai que H. n'indique pas si l'écorce de la fissure calcarine était affectée.

Ce cas semble démontrer que le centre visuel ne s'écarte pas beaucoup des limites de l'écorce de la fissure calcarine.

Comme nous l'avons déjà dit, cette théorie du centre visuel

(1) Obs. Harris. Complete loss of the form and colour sense but the light sense was fair even out to the perifery. The autopsy showed cortical softening both of the cuneus and angular gyrus of the right side.

Monakow conserve cette manière de voir jusque dans ses dernières publications (*Gehirn-Pathologie*, p. 448, dans Nothnagel, *Sp. Pathol. u. Therapie*, vol. IX, 1) où il dit que la sphère visuelle, en outre de toute l'écorce des circonvolutions occipitales proprement dites (cunéus, lobe lingual, gyrus descendens, O^1 à O^3), contient encore au moins la partie postérieure du gyrus angulaire.

Nous voulons maintenant examiner de plus près les motifs sur lesquels M. Monakow fonde cette dernière affirmation. Je laisserai d'abord de côté toute discussion sur le siège de la macula, bien que M. Monakow ait justement basé ses vastes conclusions sur le fait que la vision de la macula est quelquefois conservée, malgré les lésions étendues des parties postérieures du cerveau. M. Monakow nie la valeur démonstrative des méthodes anatomo-cliniques au sujet de la localisation du centre visuel à cause des relations de la circulation qui existent dans le lobe occipital ; il n'existe véritablement pas de lésions corticales pures de la surface médiane (p. 465). « On doit, à mon avis, rejeter l'idée d'une pure hémianopsie corticale, elle est anatomiquement impossible et, en vérité, on n'a observé aucun cas d'intégrité parfaite des radiations optiques lorsque des foyers de la fissure calcarine avaient produit une hémianopsie » (1) et il ajoute (p. 464) : « Du moins, dans le cas de Henschen-Nordenson, les radiations optiques étaient sûrement *primitivement* affectées, comme le démontre un examen attentif des figures reproduites dans l'ouvrage de Henschen (Vol. II, 1892) » (2).

M. Monakow est arrivé à cette conclusion que, dans toute lésion de la fissure calcarine ou de la zone visuelle, les radiations optiques doivent en général être également affectées, parce qu'il considère que ces ramollissements corticaux sont

(1) « Die Aufstellung einer reinen corticalen Hemianopsie ist meines Erachtens überhaupt zu verwerfen ; diese ist anatomisch unmœglich » und « thatsächlich hat sich bis jetzt eine vollständige Integrität der Sehstrahlungen bei Herden in der Fissura calcarina, welche Hemianopsie hervorgerufen hatten, in keinem einzigen Falle ergeben.

(2) In dem Falle von *Henschen-Nordenson* wenigstens waren die Sehstrahlungen ebenfalls, wie eine aufmerksame Betrachtung, der in dem Henschenschen Werke (Theil II, 1892) niedergelegten Figuren zeigt, mit Sicherheit *primär* erkrankt » (S. 464).

dus à des thrombus (embolies) de l'artère occipitale ou de son rameau, l'artère calcarine. Or, comme cette artère « a la plus grande part à la nutrition des radiations optiques (et spécialement de celles situées dans la pointe occipitale) (p. 462), il est évident (p. 464) que le territoire cérébral, devenu impropre à fonctionner, par exemple après une oblitération de l'artère calcarine, ne se limite pas aux seules portions de l'écorce qui sont macroscopiquement détruites, mais qu'il s'étend également à d'autres portions de l'écorce alimentées par ce même vaisseau en supposant que le fonctionnement de ces parties n'ait pas été assuré par une circulation collatérale (1). Mais ce cas ne se présente pas, dans la règle, pour les radiations optiques dans le voisinage de la fissure calcarine, lorsque l'artère calcarine est complètement oblitérée et que toute l'écorce calcarine est nécrosée. Tel était le cas dans l'observation de Henschen-Nordenson. »

A cause de l'importance que semble avoir cette objection, il est nécessaire d'examiner d'une manière plus minutieuse tout ce raisonnement qui est un mélange de vues a priori et de conclusions déductives injustifiées dans une pareille critique.

Avant d'examiner la valeur des raisons de M. Monakow, je veux d'abord critiquer le cas d'hémianopsie sur lequel il se base pour étendre le centre visuel de la surface interne du lobe occipital jusqu'à la surface latérale (externe) et ensuite jusqu'au gyrus angulaire. Je puis ici me contenter de reproduire une critique antérieure de cette observation que j'ai publiée en 1894 dans la *Revue générale d'Ophtalmologie* (Vol. XIII, n° 8, p. 317).

« Voici un des cas principaux sur lequel M. Monakow base

(1) An der Ernährung der Sehstrahlungen (und namentlich der hinter der Hinterhornspitze gelegenen) den weitesten Anteil hat » (p. 462 et p. 464) « ist es selbstverständlich, dass das z. B. durch eine Gefässversstopfung der Art. calcarina, functionsunfähig gewordene Hirngebiet sich nicht beschränkt auf diejenigen Teile der Rinde, welche grobanatomisch zerstört sind, sondern auch auf andere vom nämlichen Gefäss versorgte Rindenteile sich ansdehnt, vorausgesetzt dass letztere nicht durch collaterale Gefässe vor Vernichtung ihrer Leistungsfähigkeit geschützt sind. Ein solcher Schütz kommt aber den Sehstrahlungen in der Umgebung der Fissura calcarina in der Regel nicht zu, wenn die ganze Calcarinarinde nekrotisch wird. Und dieses war bei der Henschen-Nordenson'schen Beobachtung der Fall. »

cette théorie (1). Vous voyez ici (Fig. 16) entre le lobe pariétal et le lobe occipital une lésion assez circonscrite. C'est un kyste hémorragique. Voici la section verticale du cerveau.

Nous voyons donc que la substance dans l'intérieur est dégénérée sur une grande étendue jusqu'à la corne occipitale ; la lésion est diffuse dans la radiation optique, dans la partie dorsale et ventrale, et qui plus est, dans l'écorce calcarine. M. Monakow a trouvé des altérations cellulaires, quoique pas très importantes. Selon moi, cè cas n'est pas en opposition avec ma théorie. La scissure calcarine et la radiation optique sont lésées, et de plus le rétrécissement progressif des champs visuels montre que le kyste avait exercé une compression sur la substance blanche et sur la radiation optique. De là des altérations diffuses. »

Les raisons sur lesquelles M. Monakow base sa *nouvelle* théorie sont résumées par lui dans son dernier ouvrage, *Gehirnpathologie*, p. 468, en ces termes : « La question de la véritable étendue de la sphère visuelle chez l'homme ne peut pas être résolue par les seules observations cliniques suivies d'autopsie et cela, d'un côté à cause des relations de circulation dont il a été parlé plus haut, d'un autre côté à cause de la possibilité d'utiliser d'autres voies (moment de la restitution). Mais justement les faits observés sur ce dernier point, ainsi que sur la conservation de la macula elle-même *dans la double destruction des deux lobes occipitaux* proprement dits, enfin les résultats de l'étude des altérations secondaires démontrent la nécessité que la sphère visuelle, en dehors des circonvolutions de l'écorce occipitale (cunéus, lobe lingual, gyrus descendens, 0^1 — 0^3), comprenne au moins la partie postérieure du gyrus angulaire. La terminaison finale des radiations optiques dans le lobe occipital semble avoir beaucoup de ressemblance avec la terminaison des voies de la sensibilité. Grâce à la grande étendue de ces deux champs, on voit aussi de petits foyers circonscrits aussi bien dans la sphère sensible que dans la sphère visuelle, passer inaperçus, tant que les faisceaux profonds restent intacts, et que

(1) *Archiv f. Psychiatrie*, Bd XXIII.

seules les lésions *étendues* des circonvolutions correspondantes produisent des symptômes évidents de défectuosité (1). »

Il est d'abord nécessaire de faire ressortir que, pour moi, je conçois sous le nom de centre visuel la région de l'écorce cérébrale, dans laquelle une lésion produit une défectuosité dans le champ visuel, à moins que, comme cela est le cas pour la macula, cette défectuosité du champ ne puisse être remplacée par l'écorce homologue de l'autre hémisphère. Quant à ce qui se rapporte à la première raison de Monakow, à savoir que l'étendue du champ visuel ne peut pas être déterminée par des observations anatomo-cliniques, il est clair que M. Monakow méconnaît toute la base des recherches se rapportant à la localisation et à la limitation du champ visuel et, en même temps, toute la théorie des localisations en général.

Nous avons démontré plus haut en nous appuyant sur des faits anatomo-cliniques, d'abord qu'il n'existe dans la littérature aucun cas bien décrit d'hémianopsie sans qu'on ne trouve en même temps une lésion dans l'écorce de la fissure calcarine ou dans des radiations optiques, ensuite que toutes les lésions de la scissure calcarine, de quelque étendue, sont toujours suivies d'hémianopsie complète ou d'anopsie en quadrant, enfin qu'une lésion limitée à l'écorce de la scissure calcarine est toujours accompagnée d'une hémianopsie com-

(1) « Die Frage nach der wirklichen Ausdehnung der menschlichen Sehsphäre lässt sich durch klinische Beobachtungen mit nachfolgendem Sectionsbefund allein nicht lœsen ; dies einerseits wegen der oben erœrterten Circulationsverhältnisse, anderseits wegen der oben geschilderten Mœglichkeit, neue Bahnen in Dienst zu stellen (Moment der Restitution). Aber gerade die Erfahrungen hinsichtlich des letzerwähnten Punktes, sowie hinsichtlich des Freibleibens des Macula selbst *bei doppelseitigen Ausfall beider Hinterhauptslappen im engeren Sinne*, endlich die Resultate des Studiums secundärer Veränderungen sprechen mit Notwendigkeit dafür, dass die Sehsphäre ausser der gesammten Rinde der eigentlichen Occipitalwindungen (Cuneus, Lob. ling., Gyr. descen., O^1 — O^3) mindestens noch die hintere Partie des Gyr. angul. in sich schliesst.

Die Endausbreitung der Sehstrahlungen im Hinterhauptslappen scheint mit der Endigungsweise der Empfindungsbahnen viel Æhnlichkeit zu haben. Bei der grossen Ausdehnung beider Felder sieht man denn auch, dass kleine umschriebene Herde, sowohl in der sensiblen Sphäre als in der Sehsphäre, wenn die tieferen Fasermassen frei bleiben, latent verlaufen und dass nur *umfangreichere* Läsionen der zugehörigen Windungen deutliche Ausfallserscheinungen produzieren.

plète. Il est bien permis d'en conclure que le centre visuel est essentiellement localisé et limité à l'écorce de la scissure calcarine.

M. Monakow critique une de mes observations (Henschen-Nordenson) (vol. II, obs. 40), dans laquelle j'ai démontré au microscope une nécrose exclusivement corticale dans la fissure calcarine et une partie de l'hippocampe, et prétend que les radiations optiques, comme on peut le voir dans la figure, étaient primitivement atteintes. C'est là une *erreur de fait*. Après un examen microscopique très détaillé, j'ai été convaincu que les altérations des radiations optiques étaient, au contraire, une dégénérescence *secondaire* par suite de la nécrose dans la scissure calcarine. Cela ressort aussi directement de mes figures (voir fig. 12 et vol. II, pl. XLIV, fig. 4, 5, 6), car, si l'altération des radiations optiques avait été primitive et causée par un ramollissement, toutes les couches des radiations optiques, le tapetum, la couche moyenne et le fascicule longitudinal dans sa partie inférieure, auraient également été nécrosés. En outre la portion dorsale des radiations optiques n'aurait pas été atteinte si un thrombus avait existé dans l'artère postérieure ou dans l'artère calcarine. Tandis qu'ici le cas est tout différent, la couche moyenne, et cela dans toute son étendue, est seule dégénérée.

Cela ressort aussi de ma description (Vol. II, p. 389 et 390). Voici ce qui y est dit (p. 490) sur les radiations optiques :

« De l'écorce calcarine partent deux larges stries atrophiées, l'une dorsale et l'autre ventrale par rapport au septum de la corne postérieure et qui sont en rapport avec la couche moyenne atrophiée des radiations optiques. Cette couche est incolore dans les préparations, d'après Weigert, et ne renferme presque pas de fibres normales. A son côté médian, cette couche moyenne est limitée par une couche épaisse, colorée en noir foncé adossée au septum. Du côté latéral dans la radiation optique se trouve une couche foncée qui se dessine en noir sur la couche moyenne (1).

(1) « Von der Calcarinarinde verlaufen nun zwei bogenförmige breite Streifen der eine dorsal, der andere ventral vom Septum des Hinterhorns, und hängen mit dem mittlerenatrophischen Lager der Sehstrahlung zusammen. Dieses Lager ist an den Weigert'schen Präparaten nicht gefärbt und enthält überhaupt fast gar keine normale Fasern » « An seiner medialen Seite ist dieses mittlere Lager von einem dicken, tiefer Sehwarz gefärbten, dem Septum anliegenden Lager begrenzt ». — « Lateral in der Sehstrahlung liegt ein dunkleres Lager, welches sich scharf von dem mittleren absetzt. »

Une pareille atrophie limitée ainsi à un système physiologique, pourrait-elle être le résultat d'une thrombose de l'artère calcarine ? Evidemment non !

Le point de départ de la démonstration de Monakow est inexact. Ce fait pathologique ne peut pas être renversé en prétendant qu'il est en désaccord avec la distribution des vaisseaux dans l'écorce occipitale.

Il est d'un autre côté bien connu que de pareilles nécroses limitées, s'étendant à l'écorce, sont fréquentes sans que pour cela il existe une thrombose d'un gros vaisseau. Elles sont communes chez les paralytiques. La pie-mère adhère à l'écorce, l'écorce s'atrophie sur une plus ou moins grande étendue et cette nécrose est exclusivement corticale et dépend d'un trouble superficiel de nutrition dans les vaisseaux de l'écorce !

D'après Monakow il y aurait eu ici un thrombus (ou une embolie). Où donc aurait-il été situé ? Ma figure 1 (Vol. II, pl. XLIV) montre que la nécrose occupe l'écorce non seulement de la scissure calcarine, mais même de la scissure de l'hippocampe jusqu'à 6 centimètres en avant de la pointe du lobe occipital (p. 388). C'est donc ici, où l'artère occipitale passe au-dessus avec le crochet, qu'aurait dû être le siège du thrombus. Mais quelles en auraient été les suites ? Evidemment un ramollissement étendu et pénétrant dans la profondeur de toute la partie postérieure du cerveau, dans presque tout le territoire de cette artère.

Il n'existe donc ni une pareille embolie complète ni un thrombus.

Le malade mourut d'une endocardite ulcéreuse. Il faut supposer qu'un embolus bactérien s'était divisé en d'innombrables petites embolies dans les vaisseaux capillaires de l'écorce calcarine.

L'observation analogue de Reinhard dans laquelle on ne trouva aucun ramollissement macroscopique dans le territoire de l'artère calcarine, démontre qu'il existe vraiment de pareilles nécroses limitées à l'écorce de la scissure calcarine. Sur l'autre hémisphère il y avait une décoloration tout à fait superficielle, seulement dans les couches les plus externes de l'écorce « (Verfärbung nur in den æussersten Rindenschichten) » *Archiv. f. Psych.*, vol. 17, obs. XI, p. 753.

Aucun raisonnement ne peut effacer des faits pareils. Examinons toutefois les idées de M. Monakow sur les régions vasculaires du lobe occipital sur lesquelles il fonde sa théorie. « Deux zones artérielles sont ici en question :

1° La zone du rameau cortical de l'artère cérébrale postérieure, c'est-à-dire l'artère occipitale de Duret, qui envoie trois plus petites artères dans la partie médiane du lobe occipital (l'artère de la scissure pariéto-occipitale, l'artère calcarine et l'artère du coin) et peut-être aussi l'artère choroïdienne antérieure, laquelle toutefois provient directement de la carotide interne ; 2° la ramification postérieure de la 3e branche de l'artère de la scissure de Sylvius, laquelle suit la surface convexe du lobe occipital, envahit le domaine de l'artère occipitale, et qui, à côté du gyrus angulaire, contribue à la nutrition des circonvolutions occipitales latérales (O^1 à O^3). Il est important pour la signification de l'artère occipitale (ainsi que pour l'art. calcarine) de savoir qu'elles émettent des rameaux latéraux jusque dans les radiations optiques et contribuent ainsi à la nutrition de ces dernières » (p. 461-462) (1).

C'est sur cet arrangement des vaisseaux que Monakow appuie son hypothèse que par un thrombus de l'artère calcarine (ou de l'occipitale) il se développe une nécrose des radiations optiques et que, par conséquent, une nécrose corticale est impossible.

J'ai, à ce sujet, fait de nombreuses injections. Il en résulte :

1° Que la nutrition du côté médian provient principalement de l'artère postérieure (occipitale) qui fournit aussi la vascularisation principale du tissu ventral des radiations optiques ;

(1) « Zwei Arteriengebiete sind es, die hier in Betracht fallen : 1° das Gebiet des Ri denastes der Art. cerebri post., d. h. die Arteria occip. von *Duret*, welche drei kleinere Arterien (Art. fiss. parieto-occip., Art. fiss. calc. und Art. cunei) in die mediale Partie des Hinterhauptlappens entsendet und vielleicht auch noch die Art. choroid. ant., welche letztere allerdings direkt aus der Carotis int. hervorgeht ; 2° die hintere Abzweigung des dritten Astes der Art. Foss. Sylvii, welche auf der konvexen Seite des Hinterhauptslappens in das Gefässgebiet der Art. occipitalis übergreift und ausser dem Gyr. angular. auch noch zur Versorgung der lateralen Occipitalwindungen (O^1 — O^3) beiträgt. Wichtig für die Bedeutung der Art. occipitalis, resp. Art. calcarina, ist, dass sie Seitenzweige bis in die Sehstrahlungen abgehen lassen, und somit an der Blutversorgung der letzteren teilnehmen. » (S. 461-462).

2° Que la nutrition du côté latéral a lieu principalement par l'artère moyenne de la scissure de Sylvius, laquelle nourrit aussi principalement la partie moyenne des radiations, mesurées en partant de la partie ventrale ;

3° Que dans l'injection dans l'artère postérieure, la masse injectée pénètre même dans l'artère moyenne, de même que l'injection de la moyenne passe dans la postérieure et remplit son territoire ;

4° Qu'il existe ainsi de nombreuses anastomoses entre les deux territoires ;

5° Que celles-ci sont assurément surtout à l'extérieur où elles forment de petites artères communicantes ;

6° Que même dans la profondeur et dans la substance médullaire on rencontre des branches artérielles. Ainsi donc :

7° *On peut injecter toutes les radiations optiques de haut en bas, non seulement par l'artère occipitale mais aussi par l'artère moyenne.*

8° Et spécialement toute la pointe du lobe peut très bien être injectée par les deux vaisseaux. Mais il y a mieux encore, on peut obtenir

9° une injection capillaire de l'écorce calcarine par une injection dans l'artère moyenne et celle-ci a lieu, non pas par des rameaux communicants de l'artère calcarine, mais bien par les petites artères et les capillaires, qui passent dans la substance médullaire et les radiations optiques, qui sont nourries par l'artère moyenne. Mais il y a plus encore, on trouve

10° de nombreuses communications de tout ce territoire avec l'*artère antérieure ou artère du corps calleux*. Par cette dernière on peut injecter *a*) le territoire occipital postérieur, *b*) le territoire occipital moyen, jusqu'à la pointe du lobe. Et même dans une partie de l'écorce calcarine on obtient une injection capillaire par celle de l'artère du corps calleux, de même que dans une grande partie des radiations optiques.

L'affirmation déductive et *a priori* de M. *Monakow* qu'une lésion exclusivement corticale de la scissure calcarine est une impossibilité anatomique est ainsi en opposition non seulement avec les résultats des recherches anatomiques sur les territoires de nutrition des vaisseaux, mais même avec des faits pathologiques évidents.

Toute la base de son raisonnement est donc ébranlée. Il y a des lésions exclusivement corticales dans la scissure calcarine. L'observation, que j'ai publiée, démontre qu'une lésion corticale limitée à la scissure calcarine produit une hémianopsie complète, c'est-à-dire, que tout le centre visuel est situé dans la scissure calcarine.

Monakow a en outre affirmé (p. 463) que « *Henschen* ramène toutes les hémianopsies observées à la suite de lésions dans O^1 à O^3 et P^2 à une affection concomitante des radiations optiques, même celles dans lesquelles les radiations optiques n'étaient pas altérées macroscopiquement ou du moins à un degré très léger (1) ».

Cela non plus n'est pas exact. Dans mon ouvrage j'ai examiné, en détail, chaque cas séparément et cherché à démontrer que l'on a de bonnes raisons, dans les cas d'hémianopsie, d'admettre que les radiations optiques sont sensiblement altérées et je renvoie à cette analyse détaillée (vol. II). Il est vrai que les descriptions anatomiques des cas sont souvent si incomplètes, que l'on peut rester dans le doute, mais j'ai pourtant indiqué que, autant qu'on peut le voir, une pareille lésion existe. Et je suis d'accord avec Vialet, lorsqu'après avoir examiné les observations il dit (p. 326) : « Aucune des observations de lésions situées sur la face externe du lobe occipital n'est capable, à notre avis, de plaider en faveur du rôle qui serait joué par la convexité dans la perception directe des images visuelles, ainsi que le pense Reinhard. Toutes les lésions de ce genre, qu'elles siègent dans le lobe occipital seul, ou qu'elles empiètent sur le pli courbe et le lobule pariétal inférieur, ont produit l'hémianopsie à la faveur de la destruction accessoire des conducteurs optiques situés sur la face externe du ventricule. La science ne possède pas encore d'observation qui prouve, appuyée sur un examen microscopique minutieux, l'existence de l'hémianopsie par lésion pure de la convexité. » C'est aussi le résultat de nos analyses antérieures détaillées (*Path.*, 1892, vol. II).

(1) HENSCHEN führt alle im Gefolge von Erkrankungen in O^1-O^3 P^2 aufgetretenen Hemianopsien auf eine Miterkrankung der Sehstrahlungen zurück, selbst solche, bei denen die Sehstrahlungen makroskopisch nicht oder in nur ganz leichtem Grade verändert waren.

Si M. Monakow s'est dans ces dernières années trouvé entraîné à étendre le centre visuel et à y comprendre, non seulement le coin et le lobule lingual, mais même tout le lobe occipital, et qui plus est le gyrus angulaire, cette nouvelle manière de voir semble se baser spécialement sur des observations de macula restée intacte malgré la destruction double des lobes occipitaux proprement dits (1) (*Gehirnpathol.*, p. 468). Si, en effet, la macula est conservée même après une destruction totale des deux lobes occipitaux, le champ de la macula devrait être situé en avant ou en dehors de ces lobes. Il faut donc examiner d'une manière critique l'argument de M. Monakow.

L'innervation de la macula a longtemps excité l'intérêt des observateurs. Je n'ai pas besoin de rapporter ici les anciennes hypothèses de Charcot et Féré qui ont essayé d'expliquer le fait que la vision centrale restait intacte en édifiant des voies visuelles hypothétiques et spécialement pour la macula, voies qui ne passaient pas par le tractus mais se rendaient directement dans l'hémisphère vers un centre inconnu ; je ne m'occuperai que des essais récents pour expliquer le fait que dans l'hémianopsie simple ou double le champ central de la fixation reste souvent ou même habituellement indemne.

Charcot, Förster et d'autres avaient cru trouver que dans des lésions du tractus la limite de l'hémianopsie passait par le centre du point de fixation, tandis que les lésions en arrière des ganglions sous-corticaux laissaient libre tout le champ de fixation, mais on reconnut bientôt qu'une telle différence n'existait pas et que dans les hémianopsies à la suite de lésions du chiasma ou du tractus, comme pour celles dont le siège est dans la substance médullaire ou les couches corticales du cerveau, on voit la ligne de démarcation tantôt passer exactement par le centre, tantôt en dehors de ce centre, ainsi que l'a démontré Wilbrand.

Des théories qui ont été établies pour expliquer l'existence de ce champ visuel épargné, c'est-à-dire que la macula restait intacte dans les hémianopsies, aucune ne pa-

(1) « Erfahrungen hinsichtlich des Freibleibens der Macula, selbst bei doppelseitigem Ausfall beider Hinterhauptslappen im engeren Sinne.

raît aussi satisfaisante pour expliquer les faits que celle de Wilbrand qui admet que les deux moitiés de la macula sont représentées dans les deux hémisphères, toutefois avec de grandes différences individuelles, correspondant au fait observé que ce champ maculaire conservé est très variable chez les différents individus. Intimement liée à ce fait est la question de la localisation du centre maculaire. Tandis que quelques auteurs le placent dans le lobe occipital, *Monakow* a présenté la théorie d'une région maculaire mobile c'est-à-dire que des fibres ou des cellules maculaires se trouveraient disséminées partout dans l'écorce, sur toute la surface externe du lobe occipital et jusque dans le gyrus angulaire. C'est seulement ainsi qu'il croit pouvoir expliquer comment la macula peut souvent rester libre dans les hémianopsies doubles.

L'idée qui l'a dirigé, est que la macula est très richement représentée dans le ganglion genouillé externe et en rapport avec toutes les parties de ce ganglion (p. 455), et que de ce ganglion partent « des communications corticales très considérables s'étendant au delà de la sphère visuelle. Avec une pareille distribution des fibres maculaires dans le corps genouillé externe les excitations de la macula pourraient encore être transmises à l'écorce tant qu'il existe dans les radiations des fibres capables de transmission. Mais à partir des centres primaires des terminaisons optiques il n'est pas question du côté de l'écorce d'une transmission isolée, nous voyons au contraire que l'excitation dans le corps genouillé externe et dans l'écorce se transmet par contact » (1) (p. 458). Ce contact a lieu au moyen des « cellules intercalaires » du corps genouillé qui établissent le passage des impressions dans des voies nouvelles, lorsque quelques-unes sont hors de service.

(1) « Mächtig angelegte über die Sehsphäre hinausgehende corticale Beziehungen. Bei einer solchen Verbreitungsweise der Maculafasern im Corp. gen. ext. würden Erregungen der Macula immer noch corticalwärts befördert werden können, so lange nach leitungsfähige Sehstrahlungsfasern vorhanden sind. Von den primären Endigungscentren an corticalwärts ist aber von einer isolierten Leitung nicht die Rede ; wir sehen vielmehr, dass die Erregung innerhalb des Corp. gen. ext. und der Rinde durch Contact weiter geht. »

Nous devons maintenant examiner quelle réponse la nature fait à cette hypothèse, et nous traiterons tout d'abord la question du siège de la macula corticale, puis des transmissions isolées dans les voies optiques occipitales.

Monakow s'exprime comme suit au sujet du siège de la macula (*Gehirnpath.*, p. 455) : « Le fait que le point de fixation et son entourage immédiat reste libre dans les hémianopsies corticales et que, d'un autre côté, il n'est jamais isolément ou spécialement affecté, parle évidemment en faveur du fait que j'ai développé dans l'*Arch. f. Psychiatrie*, vol. XXIV, que la représentation de la macula est très richement développée déjà dans le corps genouillé externe. En tous les cas la représentation de la macula n'est pas limitée à la partie moyenne ni à la périphérie de la sphère visuelle ; il faut plutôt admettre que toutes les parties corticales du lobe occipital, et peut-être aussi la portion postérieure du gyrus angulaire, participent à la représentation de la macula, en d'autres termes que le champ maculaire, en concordance avec ses nombreux rapports déjà avec le corps genouillé externe, s'étend bien au delà des limites de la zone corticale que l'on considère en général comme la sphère visuelle (1).

D'un autre côté M. s'exprime ainsi sur ce champ visuel (p.460) : « D'après la revue faite par Henschen en 1894 (il faut lire 1892), de tous les cas connus dans la littérature il faut certainement admettre que seule une lésion *du lobe occipital* peut provoquer une hémianopsie *durable*. Une maladie du lobe pariétal sans participation de l'écorce occipitale ne cause une hémianopsie que lorsque l'altération pathologique pénètre assez avant dans la profondeur pour atteindre les

(1) « Der Umstand, dass der Fixirpunkt und seine nächste Umgebung bei corticalen Hemianopsien freibleibt und andererseits nie isoliert oder vorwiegend ergriffen ist, spricht mit Notwendigkeit dafür, dass, wie ich es im *Arch. f. Psych.*, Bd XXIV, ausgeführt habe, die Vertretung der Macula schon im lateralen Kniehöcker besonders reich angelegt ist... Jedenfalls ist die Vertretung der Macula lutea weder auf die Mitte der Sehsphäre noch auf die Peripherie der letzteren beschränkt ; vielmehr ist anzunehmen, dass keine Rindenpartie des Hinterhaupts und vielleicht sogar des hinteren Abschnittes des Gyrus angularis an der Vertretung der Macula unbeteiligt ist, mit anderen Worten, dass das Macularfeld entsprechend seinen reichen Beziehungen schon zum äusseren Kniehœcker weit über die Grenzen der allgemein als Sehsphäre angenommenen Rindenpartie hinausgeht. »

radiations optiques. Toutes les observations bien étudiées anatomiquement parlent en faveur de l'exactitude de ce fait (1). »

De prime abord on peut avoir quelque hésitation, en dehors du centre visuel proprement dit, lequel, comme nous l'avons vu, est limité au lobe occipital et dont la lésion produit l'hémianopsie, à admettre un centre plus étendu pour la macula. Il est clair que, lorsque par la destruction totale des lobes occipitaux des deux côtés, il arrive une cécité complète, par conséquent aussi de la macula, il faut que dans ce cas le champ cortical de la macula soit situé dans la portion détruite.

Pour résoudre cette question, il ne faut pas s'en rapporter aux cas de destruction unilatérale, à moins que la ligne de démarcation ne passe par le point de fixation. Toutefois il se peut que dans ces cas l'observation clinique ait été moins exacte, et qu'en réalité le point de fixation soit conservé, à moins qu'il n'existe une détermination très exacte du champ visuel faite au périmètre, qu'il n'est pas toujours possible d'employer dans ces cas cliniques.

En tous les cas, il est plus sûr de ne se servir que des observations avec hémianopsie bilatérale. Il en existe un nombre assez considérable avec autopsie et il est nécessaire de les examiner tous.

Nous rencontrons *d'abord* ceux qui, à un point de vue quelconque, sont incomplètement décrits ou ceux qui par leur nature ne sont pas propres à résoudre la question (Voir tableau A).

Il résulte des remarques ajoutées à chaque observation que l'on ne peut rien conclure au sujet de la localisation dans le lobe occipital du siège de la macula.

Un *second* groupe est constitué par les cas, où, pendant la

(1) « Nach der, sämmtliche Fälle in der Litteratur bis zum Jahre 1894, (il faut lire 1892) umfassenden Zusammenstellung von *Henschen* ist mit Sicherheit anzunehmen, dass nur Zerstœrungen *innerhalb des Hinterhauptslappens* für eine *dauernde* Hemianopsie in Frage kommen kœnnen. Eine Erkrankung des Parietallappens ohne Beteiligung der Occipitalrinde bewirkt Halbblindheit nur dann, wenn der krankhafte Prozess sich soweit in die Tiefe erstreckt, dass die Sehstrahlungen mitergriffen werden. Für die Richtigkeit dieser Thatsache sprechen alle anatomisch genau studierten Beobachtungen in der Litteratur. »

vie, il y avait cécité complète, mais où la lésion pathologique s'étendait en avant du lobe occipital, même à la surface, ou assez profondément dans la substance médullaire ou les radiations optiques pour que l'on puisse supposer à tort que des fibres des gyrus angulaire ou pariétal étaient également affectées.

Ce groupe est représenté par les cas suivants : (V. tableau B.)

Il est clair que l'on ne peut conclure de ces faits que le siège de la macula est dans les circonvolutions P^1, P^2 ou angulaire, mais seulement qu'il est dans la partie affectée.

Viennent ensuite les observations dans lesquelles, en plus du lobe occipital, même les parties ventrales des radiations ou des lobes T. des deux côtés étaient affectées. A cette catégorie appartiennent les cas suivants : (V. tableau C.)

Les conclusions que l'on peut tirer de ces cas sont : 1° que la macula doit siéger dans les parties atteintes ; 2° pas en P^1 ou dans le pli courbe, à moins que leur territoire cortical ou leur portion des radiations de Gratiolet ne soient atteintes.

Nous arrivons maintenant aux cas de cécité complète dans lesquels, au moins dans *un* hémisphère, les lésions étaient limitées au lobe occipital. Ces cas sont : (Voir tableau D.)

Ces cas semblent démontrer que, pour eux du moins, le siège de la macula était dans le lobe occipital (1). Cette conclusion ressort aussi de l'examen des observations dans lesquelles il existait une cécité complète et où les lésions étaient des *deux* côtés limitées au lobe occipital (V. tableau E).

Mais les observations publiées nous permettent de faire encore un pas plus loin. Il existe un certain nombre de cas avec lésion étendue de la surface latérale des deux lobes occipitaux (*Path. d. Geh.*, II, p. 314) dans lesquels il n'existait aucune altération du champ visuel. Ces cas ajoutés aux précédents démontrent que le centre de la macula ne peut pas être cherché dans ces surfaces latérales.

Il existe en outre des cas de destruction bilatérale de la surface ventrale, sans cécité de la région maculaire.

(1) Après avoir fait cet examen je trouve que Flechsig arrive aux mêmes résultats (*Neurol. Centralbl.*, 1898, n° 21).

TABLEAU A. — **Observations incomplètement décrites, ou sans valeur.**

AUTEURS	DATE de l'observation	ÉTAT de la vue	MORT	VUE définitive	HÉMISPHÈRE GAUCHE	HÉMISPHÈRE DROIT	REMARQUES
HEINERSDORFF. D. med. Wochens. 1897, n° 15.	déc. 1895	Faiblesse de la vue depuis 15 jours, presque aveugle depuis 8 jours.	7 jours plus tard	Vis. quantitative de la lumière. Acuité vis. = 0	Méningite purulente étendue, avec abcès, dans les lobes occipitaux.		Aucune conclusion permise.
FUERSTNER. Path. d. Geh., V. III, n° 530, p. 317.		Troubles de la vue impossibles à apprécier.			Double ramollissement.		Idem.
MOELI. Path. d. Geh., V. II, n° 93, p. 302.	9 nov. 1887 âge, 44.	Troubles considérables de la vue depuis 2 ans 1/2.	nov. 1887	Hémianopsie hom. gauche ; la vue très mauvaise à droite.	Des deux côtés, les radiations optiques sont fortement altérées, en outre, ramollissement cérébral étendu.		Idem.

AUTEURS	AGE	TROUBLES de la vue	MORT	ÉTAT définitif de la vision	HÉMISPHÈRE DROIT	HÉMISPHÈRE GAUCHE	REMARQUES
STENGER Path. d. Geh., vol. II, p. 312.	32	1882 9/2. Hémianopsie gauche ; 14/5 cécité complète.	14/6	Cécité complète.	Substance médullaire ramollie de la corne postérieure droite.	Pie-mère adhérente sur tous les lobes P. et O. gauches. Substance médullaire ramollie de la corne postérieure gauche.	Aucune conclusion permise.
OULMONT Path. d. Geh., II, p. 303.	67	1889 9/5. Aveugle.	15/5	Aveugle.	Ramollissement très étendu dans les deux lobes occipitaux, également dans P^1 P^2, le lobe temporal, etc.		Idem.
HANDFORD Path. d. Geh., II, p. 303.	18	1888 14/8. Diminution de la vue à l'œil droit ; 2/9, idem à l'œil gauche ; 5/9, o. d. aveugle.	—	Complètement aveugle.	Ramollissement d'O. A. P. T^4 des deux (?) côtés.		Idem.

TABLEAU C. — **Cécité complète. Ramollissement dans les lobes O et T.**

AUTEURS	AGE	TROUBLES de la vue.	MORT	ÉTAT définitif de la vision	HÉMISPHÈRE DROIT	HÉMISPHÈRE GAUCHE	REMARQUES
BOUVERET Path. d. Geh. II. 319.	27	1887 12/10. Apoplexie. 13/10. Complètement aveugle.	29/10	Tout à fait aveugle même dans les derniers examens.	Tout le coin excepté les 2 à 3 mm. les plus postérieurs, les 2/3 postérieurs de T^1 et T^2 excepté 1 mm. en arrière étaient ramollis. La substance blanche au-dessous du coin ramollie jusque dans la corne postérieure.	Le ramollissement comprend tout le coin sauf 0.5 cm. de la pointe, 1/2 — 2/3 de la partie postérieure du lobe lingual, pas la pointe. Il pénètre jusque dans la corne postérieure. Les parties antérieures du lobe O semblent intactes.	
KUSTERMANN Wernicke's Monats.f. Psych. u. Neurol. II. 5. p. 335.	51	1895 31/12. Hémianopsie double. 1896 20/1. Complètement aveugle sauf dans un secteur tout à fait en haut de la périphérie supérieure gauche.	1896 27/1	1896 25/1. Vision centrale abolie.	Ramollissement dans toute la fissure calcarine (sauf un point tout à fait en arrière dans le fond), et de la plus grande partie de la substance médullaire médiane. Les radiations semblent conservées.	Tout le côté médian de l'écorce est ramolli sauf l'extrémité postérieure de la fissure calcarine. Les radiations semblent interrompues, 2-4 cm. en avant de la pointe.	Semble prouver que le champ visuel supérieur est situé vers la pointe du lobe O. au fond de la scissure calcarine.
SCHIRMER Subjective Lichtempfindung, etc. Thèse de Marbourg, 1895.	74	1883. Subitement complètement aveugle.	1886	Complètement aveugle.	La scissure calcarine, le lobe lingual, en avant, T^4 jusqu'à la corne postérieure, sont détruits.	Lobe lingual, O^3 jusqu'à la corne postérieure détruits, mais *la scissure antérieure et le coin sont intacts.*	Prouve que toutes les fibres visuelles passent du côté ventral de la corne postérieure et comprennent la partie la plus ventrale des radiations. Prouve en outre que le centre maculai

TABLEAU D. — Destruction totale du lobe O, au moins dans un hémisphère.

AUTEURS	AGE	SYMPTOMES ET TROUBLES de la vue	MORT	VISION définitive	HÉMISPHÈRE DROIT	HÉMISPHÈRE GAUCHE	REMARQUES
Bruennicke I Hospitalstidende 1896, nos 51 et 52.	6/5	1894 26/4. Hémiplégie gauche. Dans les dernières années la vision avait diminué à l'œil gauche. 1896 17/6. Nouvelle attaque. 18/6. Cécité.	1896 20/6	19/6. Aveugle, ne réagissait pas lorsqu'on tenait une bougie allumée devant ses yeux.	Dans la capsule interne une vieille hémorrhagie couleur de rouille s'étendant jusqu'au voisinage du fond du ventricule latéral, avec des altérations cicatricielles à son pourtour et en même temps une petite partie ramollie en dessous.	A la pointe la plus postérieure du lobe occipital, un peu du côté de la surface inférieure, une hémorragie de la grandeur d'une prune, datant de quelques jours, avec quelques parties ramollies à sa périphérie.	Comme l'hémorragie dans le lobe O gauche ne datait pas de 3 jours, il se peut : 1° que l'hémorragie, grosse comme une prune, ait comprimé la scissure calcarine et le lobe O, jusque dans sa portion la plus antérieure et 2° que, si l'homme avait vécu, la vision maculaire ait pu redevenir libre. Ainsi ce cas ne démontre que d'une manière probable le siège de la macula dans le lobe O, mais il montre qu'en tous les cas il ne faut pas le chercher dans A.

TABLEAU D (*Suite*). — **Destruction limitée du lobe O, au moins dans un hémisphère.**

AUTEURS	AGE	SYMPTOMES ET TROUBLES de la vue	MORT	VISION définitive	HÉMISPHÈRE DROIT	HÉMISPHÈRE GAUCHE	REMARQUES
LUNZ Deutsch. med. Wochens. 1897, p. 610.	55	Juillet 1895. Diminution considérable de la vue presque jusqu'à cécité complète. Mais elle se rétablit et la vue finit par être assez bonne.	1896 1/3	2/2 1896 Aveugle ? D'après une lettre de l'auteur il n'était pas possible d'apprécier la vue du malade.	Ramollissement jaune des 2/3 internes du lobe O droit à la base du cerveau s'étendant dans la profondeur presque jusqu'au plancher et à la paroi interne de la corne postérieure.	Un petit foyer de ramollissement jaune se trouve à la pointe du lobe O gauche. De plus petits foyers dans le thalamus, etc., les ganglions centraux, dans le voisinage de la capsule interne.	Semble parler en faveur d'une région maculaire située à la pointe occipitale ; mais d'un côté il n'y a pas de données sur la substance blanche, ni de l'autre sur le siège des petits foyers dans les ganglions centraux. La cécité n'était pas sûrement constatée.
ROSSOLIMO Neurol. Centralbl. 1892, n° 14.	—	1895. Milieu de novembre, hémorragie Diminution de la vue, fin novembre cécité complète.		Cécité complète fin novembre.	Hémorragie très étendue dans les ganglions de la base et très loin en arrière dans les lobes O.	Ramollissement jaune de la pointe, du coin, du lobule lingual avec dilatation considérable de la corne postérieure.	D'après une lettre de l'auteur, le ramollissement s'étendait à toute la surface interne du lobe occipital jusqu'au corps calleux.
SIOLI Neurol. Centralbl. 1892, p. 800.	—	Amaurose presque complète ; à l'angle le plus externe du champ visuel gauche encore sensa			Dégénérescence de A et en haut dans O', pénètre dans les portions les plus postérieures des radiations optiques	Complètement détruit.	Champ visuel périphérique intact sur l'œil gauche ; macula aveugle.

AUTEURS	AGE	TROUBLES de la vue	MORT	ÉTAT définitif de la vision	HÉMISPHÈRE DROIT	HÉMISPHÈRE GAUCHE	REMARQUES
BRUENNICKE, II. Hospitalstidende, 1896, nos 51-52.	64.	1894, 14/2. Attaque subite. Hémiplegie droite 26/2. Troubles de la vue à l'œil gauche ; 27/2, totalement aveugle.	1894 13/7	16/5. Voit un peu à gauche, au-dessous du centre. 17/5. Tout à fait aveugle.	Dans les deux lobes occipitaux, surtout sur la surface médiane, les tissus du cerveau présentent un ramollissement jaune tout à fait symétrique. Le ramollissement s'étend en travers de toute l'écorce et un peu dans la substance blanche, mais en tous les cas, pas jusqu'à la corne postérieure.		Lésion corticale. Il n'est pas indiqué jusqu'où le ramollissement s'étend en avant ni à quelle profondeur dans le côté externe. Démontre que le centre maculaire ne peut pas être dans le pli courbe.
MOORE. Path. d. Geh., II, p. 328.	5.	Aveugle après une chute.		Aveugle.	Toute la pointe des lobes occipitaux est ramollie.		La limite antérieure du ramollissement est incertaine ; peut d'ailleurs parler en faveur de la localisation de la macula dans la pointe.
NOTHNAGEL. Path. d. Geh., II, p. 313.		Subitement aveugle pendant son sommeil.		Cécité corticale bilatérale.	Ramollissement par thrombose des couches corticales les plus superficielles des deux lobes occipitaux.		Aucune conclusion permise.
BERGER, obs. I. Path. d. Geh., II, n° 16.	71.	Depuis 7 mois après une apoplexie.	7 mois plus tard	Cécité.	Sur la partie médiane de O^1, un foyer gros comme une pièce de 10 pfennigs (environ 2 cm.), n'occupant que l'écorce, également constaté au microscope.	Tout le lobe occipital complètement ramolli.	Observation probablement incomplète pour l'hémisphère droit. Sans cela elle parlerait pour le siège de la macula dans la pointe.

Mackay et Dunlop — *Scott med. and Surg. Journal*, déc. 1899. — Champ maculaire conservé dans les deux yeux sur une étendue de 5 à 10°. Destruction bilatérale des circonvolutions occipito-temporales (T^4) jusqu'à la substance blanche sous-jacente.

Henschen (Obs. Elin Andersson). — *Path. d. Geh.*, II, obs. 41, p. 394. — Champ visuel central conservé. Destruction totale de la surface ventrale et de la substance blanche de l'hémisphère gauche. Ramollissement étendu (spécialement examiné au microscope), de la portion postérieure du lobe occipital droit ; l'écorce de la scissure calcarine est conservée jusqu'aux radiations optiques.

Henschen (Obs. Malm). — *Path. d. Geh.*, II, obs. 1, p. 1. — Pouvait lire de fins caractères. Destruction totale de la substance blanche du lobe occipital droit, ainsi qu'un ramollissement moins étendu à la pointe du lobe occipital gauche. Ce cas démontre seulement que la macula ne siège pas dans les portions détruites.

Ces observations ajoutées à celles qui précèdent prouvent jusqu'à l'évidence que la région maculaire est située à la surface médiane de l'écorce du lobe occipital. Dans l'avant-dernier cas (Elin Andersson) tout le lobe gauche était détruit ainsi que l'écorce de toute la partie postérieure du lobe occipital droit à l'exception de la scissure calcarine. Dans une autre observation, Ahlgren (*Path. d. G.*, II, p. 332) qui n'est pas encore complètement publiée, l'écorce du sillon interhémisphérique (margo falcata) était presque entièrement détruite et pourtant il n'existait pas de troubles de la vue. — J'ai en outre observé un cas, Stjernstrœm (*Path. d. Geh.*, III, obs. 6, p. 58) dans lequel une portion considérable de l'écorce du coin était détruite, aussi bien à droite qu'à gauche, tandis que l'écorce dans la scissure calcarine était relativement intacte. Il n'y avait pas d'hémianopsie. Le champ visuel était rétréci, mais il ne fut pas possible de faire un examen périmétrique complet. Il semble donc en résulter que le centre de la macula, comme le reste du champ visuel, est situé dans cette scissure.

Pour contrôler l'exactitude de cette conclusion que le siège de la macula n'est pas dans le lobe pariétal, il est nécessaire d'examiner s'il existe aucun cas contradictoire, c'est-à-dire, si d'un côté il existe un cas avec destruction bilatérale du seul gyrus angulaire (ou pariétal) avec cécité complète et, d'un autre côté, avec destruction bilatérale des lobes occipitaux sans cécité ou avec conservation du champ visuel périphérique ou

maculaire. Dans ce même ouvrage on trouve une observation de Sharkey, avec cécité et atrophie bilatérale limitée au gyrus angulaire. Il est cité plus haut, mais un examen critique prouve que cette cécité peut être due à d'autres causes et que le cas n'est pas probant. En opposition à ce cas on peut en citer un autre avec destruction bilatérale par une *tumeur dans les deux lobes pariétaux* et dans lequel, malgré cela, encore peu de temps avant la mort, la *vision* était *conservée* jusqu'à un certain degré.

Obs. Anton (*Wiener kl. Wochens.*, 1899, n° 48).

P. J..., 27 ans, journalier. En sept. 1894, le malade eut de forts maux de tête.

1894-1895. — Faiblesse des jambes. Depuis septembre 1894 le malade ne voyait plus clairement.

Mai 1895. — Compte les doigts avec l'œil gauche à 1/2 mètre, avec le droit seulement à 10 cent. Fond de l'œil normal.

Juillet 1895. — Il reconnait encore les objets.

30 *décembre* 1895.— La vision, quoique sensiblement diminuée, existe encore d'une manière appréciable.

Janvier 1896. — Le sens de la lumière et des couleurs est évidemment conservé dans le champ visuel périphérique ; 20 janvier, il reconnait encore les objets qu'on lui présente. Mort le 17 février 1896.

Autopsie. — La substance médullaire des deux lobes pariétaux, jusque près de l'écorce, est remplacée par un néoplasme spongieux (Neurogliome).

La tumeur partait des deux côtés de la couche médullaire du lobe pariétal moyen et se dirigeait de là en dehors et en bas. L'écorce n'était nulle part atteinte.

Hémisphère droit. — En arrière, la tumeur s'étendait dans la substance blanche latérale du lobe occipital jusqu'après la fin de la corne postérieure.

La substance médullaire de la lèvre supérieure de la scissure calcarine était à peine encore atteinte, l'inférieure était libre. La *couche optique* était en grande partie pénétrée par la tumeur dans ses portions moyenne et postérieure seules, les portions médiane et ventrale y paraissaient libres.

Hémisphère gauche. — Ici aussi la tumeur s'étendait presque symétriquement dans la masse médullaire du lobe pariétal et atteignait en haut jusqu'à la circonvolution centrale antérieure. En arrière la tumeur infiltrait la substance blanche jusqu'au delà de la scissure pariéto-occipitale. Elle n'allait pas dans cet hémisphère aussi en arrière qu'à droite. En tous les cas elle se continuait jusqu'à la substance médullaire sagit-

tale du lobe occipital et détruisait la plus grande partie du thalamus dans ses deux tiers postérieurs (1).

Cette observation est tout à fait remarquable et est une preuve irréfutable que le centre visuel ne peut pas être placé dans la région pariéto-angulaire. La tumeur est évidemment partie de la substance médullaire du lobe pariétal et de là elle s'est étendue en avant, au-dessous des circonvolutions centrales et en arrière dans les parties dorsales des lobes occipitaux des deux côtés. Tout à la fin, la lèvre supérieure de la scissure calcarine et la pointe du lobe occipital droit ont été atteintes. La vue a malgré cela sûrement été longtemps conservée au centre, bien que la substance blanche des deux lobes pariétaux et angulaires ait été détruite. La région maculaire a enfin été atteinte, mais cela à une époque où les parties antérieures de la substance médullaire du lobe oc-

(1) *Fall Anton* (Wien. klin. Woch., 1899, n° 48). P. J., 27 Jahre. Taglœhner. Im Sept. 1894 sei Pat. an heftigen Kopfschmerzen erkrankt. 1894-95 Schwäche der Beine. Seit Sept. 1894 konnte Pat. nicht mehr deutlich sehen.

Mai 1895. — Fingerzählen mit dem linkem Auge auf 1/2 m., mit dem rechten erst auf 10 cm. Augenhintergrund ist normal.

Juli 1895. — « Er erkennt noch die Gegenstände. »

30 *Okt.* — Sehvermœgen, wenn auch hochgradig herabgesetzt, noch deutlich nachweisbar.

Jan. 1896. — « Im peripheren Gesichtsfelde die Licht-und Farbenempfindung deutlich erhalten. »

20 *Jan.* — « Vorgehaltene Gegenstände erkennt er. » Tod d. 17 Febr. 1896.

Sektion. « Das *Marklager* beider Parietallappen bis nahe an die Rinde durch ein schwammiges Neugebilde ersetzt » (Neurogliom). Die Geschwulst ging beiderseits vom Marklager des oberen und medialen Scheitelläppchen aus und wuchs von da aus lateralwärts und ventralwärts. Nirgends war die Rinde davon befallen.

Rechte Hemisphäre. « Nach rückwärts erstreckte sich die substituierende Masse im lateralen Marklager des Hinterhauptslappens bis nach dem Abschluss des Hinterhorns. Von der Fissura calcarina war das Marklager der oberen Lippe eben noch mitergriffen, die untere war frei. *Sehhügel* in seinen mittleren und hinteren Anteilen zum grossen Teil von der Geschwulst durchsetzt, nur die medialen und ventralen Anteile scheinen daselbst frei. »

Linke Hemisphäre. Auch hier erstreckte sich fast symmetrisch die Neubildung über die Markmasse des Parietallappens und reichte von oben bis in die vordere Centralwindung. Nach rückwärts infiltrierte der Tumor die Markmasse bis über die Fissura parieto-occipitalis hinaus. Sie reichte also in dieser Hemisphäre nicht so weit nach rückwärts wie rechts. Jedenfalls setzte sich der Tumor bis zum sagittalen Mark des Hinterhauptslappens fort. Zerstœrte den grœssten Teil des Thalamus opticus in den hinteren zwei Dritteln. »

cipital, étaient détruites, mais la vision périphérique existait encore à ce moment. Les pointes des lobes occipitaux étaient encore intactes.

Il est regrettable que l'auteur n'ait pas donné d'indications sur les divers quadrants ; la partie ventrale des voies optiques était probablement moins exposée à la compression par la tumeur. Le fait que celle-ci n'a pas comprimé plus tôt toute la voie optique dépend sans aucun doute de son ramollissement. La tumeur était un neurogliome ramolli au centre « central erweichtes Neurogliome » ; le fond de l'œil était encore normal le 30 octobre 1896. *La substance médullaire sagittale n'était pas détruite.*

N'existe-t-il donc aucun cas avec conservation du champ visuel périphérique ou maculaire, mais avec une destruction complète des lobes occipitaux, de la scissure calcarine ou des radiations optiques dans ces lobes ?

Nous avons cité plus haut (Tabl. A) 3 cas de destruction des lobes occipitaux, dans lesquels il est possible que la vue ait été conservée, mais un examen critique de ces cas montre qu'aucun n'est concluant. Dans l'observation de *Heinersdorf* on ne voit pas quel était l'état de la vue peu de temps avant la mort. Cela est d'autant plus important qu'il s'agissait d'une inflammation purulente progressant de jour en jour, aussi bien à la surface que dans la substance blanche des lobes occipitaux. Le malade, qui mourut d'une méningite purulente aiguë, a sûrement été les derniers jours dans un état inconscient incapable de réagir à la lumière. C'est justement pendant ces jours que les abcès augmentaient.

Dans le cas de *Fürstner* il était impossible d'examiner le malade au sujet des troubles de la vue et, dans le cas de *Moeli*, les troubles de la vue, en janvier 1887, allaient en augmentant. Le malade mourut seulement en novembre de la même année et alors il était impossible de se rendre compte s'il voyait ou non. — Ramollissement bilatéral du côté médian des deux lobes occipitaux et même des radiations. Ces cas ne sont pas une preuve pour la solution de notre question.

Les autres cas dans la littérature sont :

A. — Avec conservation du champ maculaire :

Celui de *Förster* : une portion de la scissure calcarine conservée en avant et en arrière ;

Celui de *Laqueur* : au moins en arrière une portion conservée ;

Celui de *Schmidt-Rimpler* : partie antérieure du lobe occipital intacte ;

Celui de *Binswanger* : une portion antérieure du lobe occipital conservée, sans indication exacte de son siège ;

Celui de *Peters* : une portion du lobe occipital également conservée, sûrement en avant ;

Celui de *Kraus* : dans le lobe occipital gauche, le cunéus était seul atteint ; les détails manquent.

B. — Avec conservation d'un segment périphérique :

Observation de *Küstermann*. La pointe du lobe occipital conservée ;

Observation de *Sioli*. Dans le lobe occipital droit, une partie (probablement la basale) des radiations conservée ;

Observation d'*Anton*. Voir ci-dessus.

Aucun de ces cas n'est donc en contradiction avec l'affirmation que le centre maculaire a son siège dans les lobes occipitaux et les cas cités ci-dessus démontrent qu'il ne faut le chercher ni à sa surface latérale, ni à la ventrale (Obs. Mackay). Il existe en outre quelques observations isolées qui parlent en faveur de l'écorce de la fissure calcarine comme celles de Förster, Laqueur, Henschen. Il nous reste maintenant à examiner s'il est situé dans sa partie antérieure, médiane ou postérieure et s'il est possible de le localiser.

Pour résoudre ce problème délicat, il nous faut des observations très détaillées d'hémianopsie double. Il est vrai qu'il n'en existe que quelques-unes.

Pour compléter les données que nous fournit la littérature je me suis adressé par lettre à plusieurs des observateurs en les priant de bien vouloir dessiner sur des schémas leurs résultats d'autopsie et c'est avec reconnaissance que j'ajoute que quelques-uns m'ont répondu.

Lorsque, de 1890 à 1892, j'examinais tous les cas pouvant servir à résoudre la question de la localisation de la macula, il n'y en avait que quelques-uns, et ceux-là encore incertains, qui pouvaient nous fournir une indication. J'en conclus que le siège de la macula était probablement dans la partie antérieure du lobe occipital et plus spécialement dans la scissure calcarine.

Je m'exprimai, avec réserve, comme suit (*Path. d. Geh.*, II, p.341) : « Tous les cas décrits ne sont pas bien d'accord avec la localisation du territoire maculaire à l'extrémité postérieure de la scissure calcarine, mais ils sont favorables à l'idée qui veut que ce soit là que se trouve le siège du champ visuel périphérique et que même une petite portion de l'écorce latérale avoisinant la scissure appartienne à la sphère visuelle périphérique. *Toutefois il ne me semble pas qu'il existe un cas prouvant d'une manière définitive et sans réplique la vérité de cette opinion, car les malades de Reinhard étaient des déments* chez lesquels des états congestifs permanents pouvaient facilement provoquer un rétrécissement du champ visuel ».

Depuis, j'ai observé un cas, Malm (*Path. d. Geh.*, III, obs. 1), qui semble résoudre la question. « Dans l'hémisphère droit la substance blanche de presque tout l'hémisphère est détruite et spécialement la radiation optique ; dans le gauche la partie ombrée était sensiblement désorganisée ». (Fig. 17.)

Cette femme ne pouvait certainement pas se servir des deux centimètres et demi les plus occipitaux de la scissure calcarine, mais elle pouvait néanmoins lire des caractères assez fins jusqu'aux derniers jours de sa vie. Or nous lisons exclusivement à l'aide de la macula.

Cependant *Förster* avait, en 1890, observé un cas d'hémianopsie bilatérale dans lequel la macula était conservée dans une étendue limitée au-dessous de la ligne horizontale. En partant de ce cas *Förster* établissait les conclusions suivantes : « La déviation si fréquente, dans l'hémianopsie homonyme, de la ligne de démarcation du côté où existe la limitation, ne dépend pas d'un mélange des éléments des deux tractus optiques, mais de l'organisation vasculaire favorable du siège de la vision centrale dans l'écorce occipitale », conclusion qui reposait alors sur un cas non encore venu à l'autopsie. « Mon hypothèse est que, dans les lobes occipitaux, la petite partie qui sert à la perception la plus exacte, à la vision directe obtient son matériel de nutrition par de nombreuses anastomoses de deux ou de plusieurs cercles vasculaires. La macula lutea elle-même n'est-elle pas nourrie par diverses artères, les artères rétiniennes temporale supérieure, temporale inférieure et les deux artères maculaires ? Si l'on

admet cette explication pour l'hémianopsie unilatérale, il n'y a aucune raison qu'elle ne soit pas valable aussi pour les cas très rares d'hémianopsie bilatérale. »

De petites parties centrales dans le voisinage immédiat du point de fixation pourraient ainsi conserver leurs fonctions (*Arch. f. Ophth.*, vol. XXXVI, 1890, p. 106) (1).

Lorsque ce malade mourut, M. *Sachs* fit l'examen minutieux du cerveau et il trouva que la surface médiane de tout le lobe occipital gauche était détruite, la même surface du lobe gauche était en grande partie dégénérée, mais il restait par contre, dans la portion postérieure de la fissure, un petit champ intact qui recevait sa nutrition de l'artère moyenne du cerveau.

Sachs fit alors observer que « si l'hypothèse de Förster est exacte, il ne peut être question comme parties corticales restées en fonction, formant par conséquent le siège des perceptions provenant de la macula, que des parties corticales supérieures du coin, spécialement de la portion supéro-antérieure adjacente à la scissure pariéto-occipitale et peut-être des parties voisines de la surface convexe (ainsi qu'à droite un petit morceau du pédoncule du coin (pli de passage) resté en communication avec le reste du cerveau). Ces régions sont conservées dans les deux hémisphères et les réseaux vasculaires de leur pie-mère peuvent recevoir du sang de plusieurs aires artérielles. » Cependant *Sachs* trouve que dans ce cas :

« La position du champ lumineux conservée dans l'hémisphère droit a seule transmis ses impressions lumineuses au point de fixation des

(1) « Die bei homonymer Hemianopsie so häufige Abweichung der Trennungslinie nach der defekten Seite hin, beruht nicht auf einer Vermischung der Elemente beider Tractus optic., sondern auf der günstigen Gefässversorgung der Stelle des schärfsten Sehens in der Occipitalrinde ».

« Meine Hypothese geht nun dahin, dass in den Occipitallappen diejenige kleine Partie, welche der schärfsten Wahrnehmung, dem direkten Sehen, dient, durch reichliche Anastomosen von zweien oder mehreren Gefässkreisen aus mit Ernährungsmaterial versorgt wird. Wird doch auch die Macula lutea von verschiedenen Arterien versorgt : von der Art. retinae temporalis sup., temp. inferior und den beiden Arteriæ maculares. Wenn diese Erklärung für die einseitige Hemianopsie angenommen wird, so liegt kein Grund vor sie nicht auch für den sehr seltenen Fall einer doppelseitigen Hemianopsie gelten zu lassen.

Es könnten somit kleine centrale Teile in nächster Nähe vom Fixationspunkt in Funktion bleiben. »

deux yeux, tandis que l'hémisphère gauche était tout à fait perdu pour les impressions lumineuses ». Et plus loin « la portion conservée de l'ergot de Morand (calcar avis) n'est pas dans des conditions de nutrition favorables car elle ne reçoit son sang que de l'artère occipitale. C'est par hasard qu'elle a échappé à la destruction par la thrombose progressive des vaisseaux du lobe occipital droit (1) ».

Sachs trouve en outre que si l'on admet une projection de la rétine on est contraint :

« De conclure logiquement que chez l'homme la portion corticale conservée, dans le cerveau qui nous occupe, de l'ergot de Morand à l'extrémité postérieure de la scissure calcarine, correspond à la place de la vision distincte dans la rétine. Cette possibilité ne peut pas être écartée », p. 96 (2).

Cependant, à cause des objections de *Monakow* contre la projection de la rétine dans l'écorce cérébrale, *Sachs* se demande si vraiment une projection est nécessaire et conclut que nous avons dans la scissure calcarine une région optique sensorielle et à la surface externe une région optique motrice.

Sachs reconnaît en outre que l'observation de Förster ne prouve nullement la vérité de son opinion mais exactement le contraire ; il fait remarquer, comme nous l'avons indiqué ci-dessus, que la partie conservée dans le pôle pos-

(1) « Wenn die Foerster'sche Hypothese richtig ist, so können als funktionsfähig gebliebene Rindenbezirke und somit als Sitz der von der Macula lutea ausgelösten Empfindungen nur die oberen Rindenpartien des Cuneus, insbesondere der vordere obere an die Fiss. occipito-parietalis anstossende Teil und eventuell die angrenzenden Teile der konvexen Fläche (sowie rechts noch ein ebenfalls in Zusammenhang mit dem übrigen Gehirn gebliebenes Stückchen des Cuneusstiels) in Frage kommen. Diese Bezirke sind in beiden Hemisphären erhalten und die Gefässnetze ihrer Pia mater könnten aus verschiedenen Arteriengebieten Blut entnehmen. « Cependant *Sachs*, trouve que dans ce cas » nur das in der rechten Hemisphäre erhalten gebliebene Stück des Lichtfeldes die Lichtempfindung am Fixirpunckt beider Augen vermittelt hat, während die linke Hemisphære... für die Lichtempfindung ganz ausgefallen ist. Et plus loin : « Das erhaltene Stück des Calcar avis steht nicht unter besonders günstigen Ernährungsverhältnissen, da es nur von der Hinterhauptsarterie her sein Blut erhält. Es ist zufällig der Vernichtung durch die fortschreitende Thrombose in den Gefässen des rechten Hinterhauptslappens entgangen.

(2)« Nunmehr zu der logischen Folgerung gedrängt, dass beim Menschen die im vorliegenden Gehirne erhaltene Rindenstelle des Calcar avis am « hinteren » Ausgang der Fissura calcarina der Stelle des deutlichen Sehens in der Netzhaut zugeordnet sei. Diese Möglichkeit ist nicht von der Hand zu weisen (s. 96).

térieur du lobe occipital n'est pas dans des conditions de nutrition plus favorables que le reste de l'écorce, mais est nourrie par l'artère postérieure.

Wilbrand aussi se hâta de montrer que ce cas de Fœrster était une preuve concluante contre l'hypothèse de Fœrster et qu'au contraire il démontre l'exactitude de sa propre théorie de la double innervation de la macula.

Toutefois cette observation, devenue maintenant classique sous la dénomination du « cas de Förster », a joué un certain rôle depuis 1890 jusqu'à aujourd'hui et a été, maintes fois, mise en avant comme une preuve décisive de la localisation de la macula vers la pointe du lobe occipital.

C'est ainsi que Monakow (*loc. cit.*,p. 456)dit: « Ainsi l'opinion de Henschen, basée sur deux observations, que la macula est représentée dans la portion antérieure de l'écorce de la scissure calcarine, est, comme Sachs le relève énergiquement, directement réfutée par le cas de Förster » (p. 456) et *Monakow* déclare insuffisante la théorie de *Wilbrand*. *Küstermann* aussi (voir plus bas) envisage la question comme si *Sachs* avait démontré que l'écorce maculaire était située à la partie la plus postérieure de la scissure calcarine et il déclare « la contradiction est pour le moment inexplicable », car Küstermann était, à propos de son observation, arrivé à la même conclusion que Henschen. De même Laqueur considère l'examen de Sachs comme décisif et il arrive lui-même au même résultat : « Le centre pour les fibres visuelles de la macula est situé au fond et sur les parois latérales de l'extrémité postérieure de la scissure calcarine des deux hémisphères et a une extension superficielle relativement très grande. *Barba* cite aussi *Laqueur*.

Ce cas de Förster, avec les recherches que Sachs y a ajoutées, a vers 1890 exercé sur cette question une action véritablement hypnotisante. L'hypothèse de Förster a aussi été admise par *Grœnœuw* qui l'a développée en admettant que même le faisceau des radiations optiques qui se rend à la macula était spécialement favorisé dans sa nutrition et par conséquent était plus rarement atteint par les thromboses. *Vorster* se rallie également à l'explication de Förster tandis que *Schmidt-Rimpler* admet soit une « double distribution »,

« soit une nutrition favorisée du territoire maculaire ». *Jocqs*, qui lui aussi a observé un cas clinique analogue, dit par contre : « Cette hypothèse de la dualité du centre cortical de la vision concorde bien avec l'existence du faisceau maculaire du nerf optique. Pourquoi chaque faisceau de ce nerf n'aurait-il pas un aboutissant spécial au niveau de l'écorce occipitale » ? S'il en était ainsi on n'aurait pas besoin non plus, pour expliquer la conservation de la vision centrale dans les hémianopsies homonymes simples, d'invoquer la décussation du faisceau maculaire. Jocqs semble ainsi se rallier à l'explication de Wilbrand.

Comme nous voulons rechercher maintenant si, et jusqu'à quel degré on peut déterminer le siège de la macula, nous devons d'abord constater que l'intégrité de la macula observée dans l'hémianopsie unilatérale et surtout bilatérale indique que la nature a pris des précautions spéciales pour que cette place importante jouisse d'une situation privilégiée tant pour son siège que pour sa nutrition. En vérité, ce privilège n'est pas si grand que le croit Monakow qui dit que « dans les hémianopsies uni ou bilatérales le voisinage du point de fixation reste presque toujours libre ». En effet, de nombreux cas d'hémianopsie double cités dans les tableaux ci-dessus, démontrent que cela n'est pas le cas si souvent. En outre, contrairement à l'opinion de Monakow, il ne manque pas d'observations dans lesquelles c'est le champ maculaire qui est obscurci tandis que le champ périphérique est plus ou moins conservé, par exemple les cas de Küstermann et de Sioli et l'observation. Anton cité plus haut prouve que le champ maculaire peut être plus obscurci que le périphérique. Malgré cela je suis tout à fait d'accord avec l'opinion généralement admise que la macula et son territoire cortical ont une situation spécialement protégée et favorisée et cela ne tient pas seulement, comme l'avançait Förster, à ce que, dans l'œil, la macula est nourrie par plusieurs vaisseaux, mais aussi, comme Wilbrand l'a démontré, il faut, dans les cas où la ligne de démarcation est déviée, admettre une double innervation. Förster a ajouté que le champ maculaire cortical était nourri par deux vaisseaux, l'artère postérieure et la moyenne, mais Sachs prétend que cela n'était

pas le cas (voir plus haut) et Monakow dit à ce sujet : « L'observation personnelle de Förster a montré lors de l'examen anatomique qu'une partie aussi favorisée au point de vue de la disposition des vaisseaux n'existait pas dans la région du lobe occipital ni dans le pourtour de l'aire détruite » (1). Toutefois cette affirmation n'est pas exacte. Il est facile de se convaincre que toute la partie de la pointe est facile à injecter par l'artère moyenne du cerveau, mais aussi par la postérieure, bien que l'injection de l'écorce calcarine puisse être plus abondante par cette dernière.

L'on observe aussi, dans les lésions pathologiques, que souvent la pointe reste tout à fait à l'abri de la destruction. Il en était ainsi dans l'observation bien connue que j'ai publiée (obs. Henschen-Nordenson, *Path. d. Geh.*, II, obs. 40) ainsi que dans plusieurs autres cas que j'ai observés ou que je connais par la littérature. A ce point de vue on ne peut pas donner tort à Förster. Mais si l'on examine avec quelque peu de critique l'observation de Förster-Sachs on sera surpris de trouver qu'elle ne prouve nullement ce que l'on admet en général qu'elle démontre.

D'après Sachs toute la surface médiane de l'hémisphère gauche était détruite ainsi que ses radiations optiques. Si on limite le champ visuel au lobe occipital (voir plus haut) le champ visuel maculaire ne peut pas être situé là, mais, comme Sachs le dit avec raison, dans le lobe occipital droit. Ici il existait dans l'écorce calcarine une portion conservée près de la pointe du lobe, c'est là aussi que Sachs veut localiser la macula. Mais serait-ce là les seuls restes conservés de l'écorce calcarine ? Nullement. Sachs dit lui-même, p. 95, fig. 18, 19 :

Ainsi que du côté droit encore une petite partie du pédoncule du coin restée en communication avec le reste du cerveau » et dans la description détaillée de ces parties : « Dans le coin l'écorce contient des lésions (Defekte) en trois points séparés les uns des autres. De son extrémité postérieure jusqu'à 15,6 en avant il manque la moitié inférieure ; de là, jusqu'à 24, l'écorce est extérieurement intacte ; de 39 en avant l'écorce du coin est superficiellement de nouveau intacte. Conservée, mais tout à fait dé-

(1) Fœrster's eigener Fall zeigte bei der anatomischen Untersuchung, dass eine solche hinsichtlich der Gefässversorgung besser gestellte Partie in der Gegend des Occipitallappens und in der Umgebung des zerstœrten Areals nicht vorhanden war.

pourvue de sa substance blanche, est encore la portion la plus postérieure de l'écorce du coin jusqu'à 9,5 en avant, à moins qu'elle ne manque tout à fait, et en outre vers 51,8 sur une très courte étendue, l'écorce supérieure du pédoncule du coin ». *Seule une partie du pédoncule du coin, de 40 jusqu'à 51,2 est tout à fait conservée, sans altération dans sa substance médullaire. Tout le reste du coin est endommagé dans sa couche médullaire* (p. 75). Ce qui de 9,15 jusqu'à 15,6 est conservé de l'écorce du coin ne contient que le stratum proprium. De là en avant la partie supérieure du coin apparaît très altérée dans sa substance blanche moyenne, tandis que la bande inférieure, large d'environ 1 centimètre, ne contient qu'un stratum proprium. Au fond de la fissure calcarine le fond du sillon manque complètement de 15,6 à 36. De là en avant il commence à apparaître d'abord tout à fait en haut. La lacune, qui, maintenant n'occupe que la partie inférieure se rétrécit graduellement en avant, jusqu'à ce que, à partir de 45. le fond du sillon existe de nouveau, cependant la partie conservée ne contient en avant jusqu'à 49,8 qu'un stratum proprium et en avant de 49,8, ce qu'il en reste est toujours altéré dans sa couche blanche moyenne. A partir de 10,6 en arrière le fond du sillon existe complètement. La surface corticale supérieure de la scissure calcarine qui passe dans le coin manque tout à fait, de sa partie postérieure jusqu'à 34. A partir de là (36) en avant la surface corticale supérieure est conservée, mais altérée dans ses couches blanches moyennes.

La surface corticale inférieure manque absolument jusqu'à 47,8. A partir de là le vide se comble rapidement par en haut de telle sorte qu'à 51,8 la surface inférieure est parfaitement conservée » (1).

(1) « In Cuneus sind an drei von einander getrennten Stellen Defekte in der Rinde enthalten. Von seinem hinteren Ende an nach vorn bis 15,6 fehlt die unetre Hælfte. Von da bis 24 ist die Rinde äusserlich intakt. — Von 39 an,nach vorn, ist die Cuneusrinde oberflächlich wieder unversehrt.Erhalten, aber gänzlich des Marks beraubt ist von der Rinde des Cuneus das hinterste Stück bis 9,5 nach vorn, soweit es nicht gänzlich fehlt und ausserdem 51,8 herum durch eine ganz kurze Strecke die obere Rinde des Cuneusstiels. »

« VOLLKOMMEN UNVERSEHRT UND IM MARK NICHT GESCHÆDIGT ERSCHEINT NUR EIN STUCK DES CUNEUSSTIELS VON 40 bis 51,8. DER GANZE REST DES CUNEUS IST IN SEINEM MARKLAGER GESCHÆDIGT. » Nur Stratum proprium besitzt von 9,15 bis 15,6, was von der Cuneusrinde erhalten ist. Von hier nach vorn erscheint die obere Partie des Cuneus in ihrem mittleren Mark erheblich geschädigt, während der untere etwa 1 cm. breite Streifen nur ein Stratum proprium besitzt. Vom Grunde der Fiss. calc. fehlt von 15,6 bis 36 der Grund der Furche vollkommen. Von hier nach vorn beginnt derselbe zunæchst ganz oben wieder zum Vorschein zu kommen. Der Defekt, der nunmehr nur die untere Partie einnimmt, wird nach vorn immer schmæler,bis, von 45 ab,der ganze Grund der Furche wieder vorhanden ist, doch besitzt die erhaltene Rindenpartie vorn bis 49,8 nur Stratum proprium und ist vor 49,8 immer noch in ihrem Reste im mittleren Mark geschædigt. Vom 10,6 an nach hinten ist der Grund der Furche vollkommen vorhanden. Die obere, in den Cun. übergehende Rindenflæche der Fiss. calc. fehlt von hinten bis 34 gänzlich. Von hier (36)

Sachs résume comme suit les altérations de l'écorce dans la scissure calcarine : « Sont restés intacts :

1° Une petite partie du pédoncule du coin située assez en avant.

2° Une portion, située tout à fait en arrière, du fond de la scissure calcarine (1). »

Par rapport à la substance blanche il dit (p. 78 et suiv.).

« Dans l'étendue du lobe occipital il manque, à partir de 16,6, en avant la plus grande partie de la couche médullaire des surfaces médiane et inféro-interne, de telle façon que du côté médian de la corne postérieure et au-dessous de celle-ci, à l'exception des strata propria de quelques régions corticales isolées, il n'existe pas de substance blanche. En 16.6 le foyer se divise en arrière en une branche supérieure et une inférieure qui sont séparées par un pont médullaire. A partir de 25, le foyer s'étend de nouveau plus en haut. Encore à 36 il occupe presque toute la substance blanche de ce qui reste encore du coin, pour cesser ensuite en haut et, à partir de 39, se limiter en avant à la région située au-dessous de la fissure calcarine. A partir de là, il manque la partie médiane de toute la couche médullaire au-dessus du pédoncule du coin. Et plus en avant encore, à partir de l'endroit où apparaît le ventricule élargi (coupe 51,8), il manque toute la substance blanche qui devrait se trouver au-dessous de ce ventricule jusque très en avant dans le lobe temporal (2). »

nach vorn ist die obere Rindenflæche erhalten aber in ihrem mittleren Mark geschædigt. »

« Die untere Rindenflæche fehlt gænzlich bis 47,8. Von da ab nimmt der Defekt von oben her schnell ab, so dass in 51,8 die untere Flæche vollkommen erhalten ist. »

(1) « Unbeschædigt geblieben sind :

1° Ein kleines ziemlich vorn gelegenes Stückchen des Cuneusstiels.

2° Ein ganz hinten gelegenes Stück vom Boden der Fissura calcarina. »

(2) « In Gebiete des Hinterhauptlappens fehlt, von 16,6 (mm.) ab, nach vorn der grœsste Teil des Marklagers an der medianen und unteren inneren Flæche, der Art, dass median vom Hinterhorn und unterhalb desselben sich ausser den oben erwæhnten Strata propria einzelner Rindenbezirke kein Mark sich befindet. In 16,6 teilt sich der Herd im Mark nach hinten zu in einen oberen und unteren Zweig, die durch eine Markbrücke getrennt bleiben. — Von 25 an reicht der Herd im Mark wieder weiter nach obenr Noch in 36 hœhlt er fast das ganze Mark des noch vorhandenen Cuneusstücks aus, um dann oben aufzuhœren und von 39 ab nach vorn sich auf die Region unterhalb der F. calc. zu beschrænken. Von hier ab fehlt die mediane Hælfte des ganzen Marklagers unterhalb des Cuneusstiels. Noch weiter vorn fehlt von dort ab, wo der erweiterte Ventrikel erscheint (Schnitt 51, 8 v.) alles Mark, was unter dem selben liegen sollte, bis weit in den Schlæfenlappen hinein. »

Ces rapports sont encore plus clairs par les figures (fig. 5 et 8) empruntées à Sachs, d'où il résulte que les radiations optiques ont presque complètement disparu sur une grande étendue et très loin en avant de la région corticale conservée à la pointe de la fissure calcarine. Par contre, il n'y a de conservé, tant de l'écorce que de la substance blanche, qu'une portion du pédoncule du coin, de 40 à 51, 8. Tout le reste du coin est détruit dans sa substance médullaire. Cela ressort aussi de la figure 8. L'on y voit, d'un côté, que l'écorce de la lèvre supérieure de la scissure calcarine, laquelle forme en même temps la limite ventrale de la scissure pariéto-occipitale qui aboutit ici, est intacte, d'un autre côté qu'elle est sans aucun doute en rapport avec les radiations optiques, mais que cette communication ventrale avec la portion ventrale des radiations semble être supprimée, comme du reste les radiations dans toute leur partie ventrale sont atrophiées et ont même presque disparu.

Il en résulte que la partie intacte de l'écorce calcarine située près de la pointe ne peut probablement pas être en rapport avec les ganglions visuels. Il est évidemment difficile de pouvoir toujours le conclure d'une description ou de figures, et c'est avec raison que Monakow dit à ce sujet : « il n'est pas non plus toujours possible de reconnaître *post mortem* à un faisceau de fibres si elles ont fonctionné ou non pendant la vie. En outre, nous ne savons pas combien de fibres dans un faisceau doivent être détruites, pour que sa conductibilité soit sérieusement compromise. » Dans le cas de Sachs il semble toutefois qu'on a le droit d'affirmer que cette écorce calcarine ne peut plus recevoir de l'œil une impression visuelle, et encore moins avec la netteté qui existait dans ce cas, surtout si l'on se rappelle que, déjà dans le voisinage des grands foyers de ramollissement, les fibres nerveuses subissent ordinairement des modifications profondes dans leur nutrition. En outre, la plupart des fibres qui aboutissent à cette extrémité postérieure de la scissure calcarine sont probablement situées dans la portion ventrale des radiations et c'est justement cette partie qui est détruite dans le lobe temporal (voir plus haut) comme la figure 10 de Sachs le montre d'une manière évidente.

Il en est tout autrement pour la partie la plus antérieure de la scissure calcarine vers le pédoncule du coin exactement vers l'entrée de la scissure pariéto-occipitale. Cette écorce, qui du reste a la même constitution que celle de la scissure calcarine, et qui par suite appartient physiologiquement au centre visuel, est intacte sur une étendue de 40 à 51,8 et est, d'après Sachs, sûrement en communication ininterrompue avec les ganglions centraux. Ses fibres contournent dorsalement la partie la plus postérieure de la corne postérieure ou le septum qui en dérive en arrière et à partir de là et en avant, elles sont situées dorsalement par rapport aux fibres provenant de la pointe du lobe occipital dont nous avons parlé plus haut ainsi qu'aux fibres de la lèvre ventrale de la scissure calcarine, lesquelles contournent ventralement la corne postérieure et pénètrent dans la portion la plus ventrale des radiations optiques, situées elles-mêmes du côté ventral ou ventrolatéral de la corne postérieure.

Il semble résulter des développements donnés ci-dessus que, dans le cas de Förster, il y avait *deux surfaces conservées dans l'écorce calcarine* :

1° *Le fond de la scissure près de la pointe. Cette écorce n'est probablement pas en rapport avec l'œil.*

2° *La surface de la lèvre supérieure de la scissure calcarine tout à fait en avant de l'entrée du sillon pariéto-occipital. Cette partie est très sûrement en rapport avec l'œil.*

Il en résulte donc que, si une quelconque de ces surfaces est l'écorce maculaire, c'est celle qui est située le plus en avant et non, comme on l'avait admis jusqu'ici, sans une critique suffisante, la surface corticale postérieure.

Mais, si même la surface postérieure était en rapport avec l'œil, ce que je considère comme impossible, ce cas ne prouverait rien au sujet de la localisation de la macula. Rien n'autorise à décréter ou à admettre *a priori* que précisément la surface corticale postérieure doive être la macula. L'affirmation de Monakow (p. 456) que « tous les essais de reconnaître à la macula une localisation limitée (inselförmig) sur un point quelconque de la substance corticale du cerveau ont jusqu'ici échoué » (1) ne me paraît pas fondée et il y a tout aussi peu de

(1) Das alle Versuche der Macula eine inselförmige Vertretung an irgend einer Hirnrindenstelle zu zuweisen bisher gescheitert sind.

logique dans ce qu'il dit à la même page : « Il résulte avec certitude des deux cas (Förster et Henschen) que la macula n'est liée ni avec la partie antérieure ni exclusivement avec la partie postérieure médiane de l'écorce occipitale (1).

D'après tous les développements que j'ai donnés, l'observation de Förster est un fort soutien de mon ancienne théorie, alors en partie hypothétique, qui affirmait que nous devons chercher la macula dans la partie la plus antérieure de la scissure calcarine. En outre, je trouve dans le cas de Förster diverses raisons de localiser absolument le centre maculaire dans l'îlot de la surface corticale antérieure. D'après l'opinion que j'ai déjà précédemment exprimée il y a des raisons d'admettre qu'il existe dans l'écorce calcarine une projection de la rétine de telle sorte que la lèvre supérieure corresponde à la moitié dorsale de la rétine, la lèvre inférieure à la moitié ventrale. A l'époque où je le disais il n'y avait toutefois que de faibles soutiens pour cette hypothèse, mais comme je le prouverai plus loin, les preuves s'accumulent en faveur de cette manière de voir. Si elle est exacte et ne s'applique pas seulement au champ visuel périphérique, mais aussi au champ maculaire, il faudrait, puisqu'il faut chercher la macula dans le voisinage du pédoncule du coin, que, dans le cas de Förster, la moitié supérieure seule ait fonctionné et que par conséquent le champ maculaire inférieur ait seul été conservé. J'ai été agréablement surpris de voir que c'était exactement le cas. Comme on le voit dans la figure 20, c'est seulement en bas que le malade voyait et là seulement dans une très petite étendue 1°-2°-5°. Nous analyserons plus bas en détail la signification qu'a ce fait pour toute la théorie des projections. Le cas de Förster a sous ce rapport une importance beaucoup plus grande que celle qu'on lui a attribuée, mais démontre le contraire de ce qu'on a admis.

Le dessin du champ visuel nous montre que même le champ visuel maculaire était sensiblement rétréci surtout à droite. Cela peut signifier ou bien que les restes conservés ne

(1) Aus beiden Fällen geht aber mit Bestimmtheit hervor, dass die Macula weder ausschliesslich an die vordere noch ausschliesslich an die hintere mediale Partie der Occipitalrinde gebunden ist.

constituent pas toute la région maculaire ou bien que, dans ce cas, les fibres maculaires qui vont, de cet hémisphère droit au côté gauche opposé, ne contenaient pas toute la région maculaire. Or sous ce rapport il existe d'après Wilbrand des différences individuelles.

En tous les cas la conservation des deux ilots corticaux indique une situation favorisée au sujet de la nutrition. J'ai déjà montré que la partie postérieure tirait sa subsistance d'au moins deux vaisseaux. Quant à la partie antérieure elle n'en aurait pas moins de trois. La partie qui, selon mon opinion, constituerait la région maculaire serait donc spécialement privilégiée sous le rapport de sa nutrition. Si l'on ajoute que c'est justement vers ce point, vers le pédoncule du coin que la grosse artère postérieure se divise en ses branches principales, il est possible d'y voir la raison d'un afflux de sang plus considérable, plus abondant que si seulement un des petits vaisseaux nourrissait cette région.

L'opinion a priori de Förster me semble donc contenir un grand fond de vérité et avoir une réelle importance.

On peut toutefois affirmer à bon droit que les preuves données ci-dessus de la localisation maculaire sont encore bien isolées et peuvent être considérées comme un peu faibles. Je vais dans ce but examiner les autres faits ; je prendrai tous les cas semblables qui me sont connus et j'analyserai leur valeur.

Comme les deux moitiés de la macula sont sûrement innervées chacune par les deux hémisphères, les lésions unilatérales ne pourraient pas donner des garanties absolues pour l'exactitude de nos conclusions dans les cas où l'on observe une déviation, un champ visuel dépassant la ligne médiane. Toutefois j'ai recueilli plusieurs observations négatives qui peuvent indiquer que la région du pédoncule du coin est précisément le territoire maculaire. Dans mon ouvrage (1892), je me suis demandé (p. 330) si l'écorce de toute la scissure calcarine ou seulement une partie devait être envisagée comme centre visuel. De l'analyse il semblait résulter que tandis que l'observation de Puetzel semblait prouver que même la partie antérieure appartenait au centre visuel, d'autres cas nous engageaient à conclure « que la surface visuelle corticale sem-

blait être située dans les 3 à 4 cm. postérieurs. » On lit également, p. 358 : « Quant à ce qui regarde la limitation exacte du centre visuel dans l'écorce calcarine, quelques cas, par exemple, les observations 144, 147 et 157 montreraient que les 1 à 2 cm. antérieurs n'appartiennent pas à ce centre,t outefois ces observations ne résistent pas à une critique minutieuse, car nous n'avons ni les dessins périmétriques, ni l'examen microscopique des radiations optiques et il est possible de penser à une action à distance dans le voisinage immédiat de la lésion ». Mais si l'on admet que la partie antérieure est la région maculaire, alors quelques-unes des raisons qui me faisaient m'exprimer ainsi en 1892 disparaissent. Il est clair, en effet, que, dans ce cas, une hémianopsie complète peut être causée par des lésions qui étendent leur action jusqu'au centre maculaire ou qui commencent immédiatement en arrière de ce centre.

Dans ce même ordre d'idées, j'ai fait, ces dernières années, quelques observations qui trouvent une explication satisfaisante si l'on admet que la région maculaire est située tout en avant.

Dans un cas de mélanocarcinome généralisé j'ai observé une métastase située dans le pédoncule du coin, soit la partie antérieure de la scissure calcarine qu'elle comprimait, sans que l'on ait, pendant la vie, constaté d'hémianopsie. Mais la pression exercée était faible.

En outre, dans un cas de métastase cancéreuse j'ai eu récemment l'occasion de faire, peu de temps avant la mort, de fréquents examens du champ visuel, précisément parce que je supposais la possibilité d'une métastase dans la scissure calcarine. Par suite de l'état du malade ces examens ne pouvaient pas être aussi certains que chez un malade ayant conservé toute son intelligence. Toutefois il n'y avait sûrement pas d'hémianopsie, mais nous ne pouvons pas être sûr qu'il n'existât pas de petits scotomes. L'on trouva dans la lèvre supérieure de la scissure calcarine, très en avant près du pédoncule du coin, une belle infiltration dans l'écorce.

Ce cas n'est pas le seul dans lequel j'ai observé une destruction à l'intérieur ou au voisinage immédiat du pédoncule du coin sans qu'il y ait hémianopsie dans le champ macu-

laire. On en trouve quelques autres en examinant les planches de ma *Pathologie du cerveau*, par exemple :

Obs. 40. Nils Holm (vol. II, p. 386). Ramollissement de l'écorce en avant de la scissure calcarine ; macula conservée (voir dessin périmétrique).

Obs. 6. Stjernström (vol. III, p. 58). Ramollissement dans la surface dorsale antérieure de la scissure calcarine. Macula conservée.

Tous ces faits sont expliqués d'une manière satisfaisante si l'on admet que cette partie appartient à l'écorce visuelle, mais que c'est là la région maculaire à innervation bilatérale et que, dans une lésion unilatérale, l'écorce de l'autre côté pouvait la remplacer dans ses fonctions. Toutefois nous n'avons pas encore de preuve décisive de cette opinion.

Il est cependant plus sûr, dans des cas pareils, de ne pas tirer de conclusions trop positives. Un scotome limité peut exister sans que le malade, déprimé après l'apoplexie ou moins disposé par sa nature à une observation personnelle, ou même sans que le clinicien s'en aperçoive. Il est donc plus sûr de s'en tenir aux cas avec lésion bilatérale. Pour cela, nous pouvons, pour juger du siège de la macula, nous servir de cas avec cécité maculaire et vision périphérique conservée, ou le contraire. Les faits suivants peuvent être cités dans ce but. Je rappelle d'abord, comme cela a été démontré plus haut, que la région maculaire est située dans le lobe occipital.

Tous les cas de cécité complète avec destruction diffuse dans les lobes occipitaux ou ayant en outre des lésions dans d'autres parties sont sans valeur pour notre but.

La plupart des cas qui nous intéressent ont été rapportés plus haut. J'ajoute ici deux tableaux sur les cas qui restent, avec autopsie, et sur les cas traumatiques.

A. Observations d'hémianopsie double par suite de blessure.

Gaffron, *Beitræge z. Augenh. von Prof. Deutschmann*, vol. I, 5, p. 59-67. Jeune fille de 14 ans, atteinte par la chute d'un arbre, tombée en arrière sur un sol dur et gelé ; perte de connaissance. Grosse tumeur fluctuante sur l'occiput gauche, sans blessure extérieure. Diastase des os du crâne dans la région de la suture lambdoïde. Environ

7 mois après l'accident il n'y avait de conservé dans les deux champs visuels qu'un petit reste du secteur supérieur gauche avec le point de fixation (1).

Comme cette jeune fille est tombée sur la partie postérieure de la tête, il est probable que les parties postérieures du cerveau, c'est-à-dire la pointe des lobes occipitaux, ont été plutôt blessées que les parties antérieures de la scissure calcarine situées plus profondément et mieux protégées.

MILLS ET MYERS, *Journ. of mental and nervous diseases*, 1895, vol. 21 (231, p. 43).

E. W., 16 ans. Tombe le 23 août 1895, en frappant de la tête sur un rail. Sans connaissance. Trépanation. On découvrit une large fracture compliquée et déprimée de l'os pariétal, une fracture au-dessus de la protubérance occipitale externe. La substance du cerveau s'échappait au travers d'une déchirure de la dure-mère. On enleva de gros caillots d'une cavité dans la substance cérébrale. Cette cavité avait la grosseur d'une noix.

5 septembre. Vision. 15/20. Champ visuel pour les formes et les couleurs seulement central. Il ne s'étend à droite, en haut et en bas, que dans une étendue de 8, 10 et 15°. Il passe par le milieu du champ de fixation (2).

Dans ce cas, l'écorce était évidemment blessée dans la pointe des lobes occipitaux et dans son voisinage, mais le champ visuel central était conservé à droite.

VOSSIUS dans : BRUCKNER, *Un cas d'hémianopsie homonyme bilatérale*. Thèse de Giessen, 1896.

Mineur, 21 ans. Le 20 mars, blessure du crâne par une pierre. Perte de connaissance. A l'occiput, un peu à gauche, dans la région de la

(1) 14 jæhr. Mædchen ward von einem stürzenden Baume getroffen, nach rückwærts auf hart gefrorenem Boden gefallen, bewusstlos. Grosse fluktuierende Geschwulst auf dem linken Hinterhaupt ohne æussere Wunde. Diastase der Schædelknochen entsprechend der Lage der Sutura lambdoidea.

Beinahe 7 Monate nach dem Unfall war von beiden Gesichtsfeldern nur ein kleiner Rest des linken oberen Quadranten mit dem Fixirpunkt erhalten.

(2) *Mills* and *Myers*. Journ. ment. and nervous diseases, 1895, Bd 21 (23), p. 43.

E. W., aged 16 years, 19/8 1895 fell striking his head against a rail. Unconscious. Trephining. A large compound depressed fracture of the parietal bone was discovered ; fracture above the external occipital protuberance. Brain substance escaped through a rupture of the dura. Large clots were removed from a cavity in the brain substance. This cavity was about the size of a walnut.

5/9 Vision 15/20 ; Field for form and color central only.

suture lambdoïde, blessure ouverte. Dépression et éclatement des du crâne. Crâne éclaté et déprimé dans plusieurs directions.

30 mars. Sensorium libre. 23 avril. Champ visuel minime de 2, 5 et 20°. Vision 6/6. Janvier 1896. Champ visuel et vision presque s changement (1).

B. — Observations d'hér

OBSERVATEURS	AGE	ÉTAT DE LA VISION, ETC.	MORT	ÉTAT DÉ DE LA
SCHMIDT-RIMPLER Arch. f. Augenh. 1893. Vol. 26, p. 181.	53	1873. Forte chute sur la tête ; 1875. Epilepsie ; 27/5 1895. Hémianopsie droite ; 13/12. Affaiblissement de la vue.	13/8 1877	29/12 1876. bre.
PETERS Arch. f. Augenh. Vol. 32, p. 175.	68	19/11 1892. Ne pouvant plus voir si bien qu'auparavant ; la difficulté augmente. Hémianopsie gauche typique. Mars 1890. Limit. considérable du champ visuel droit (3 à 4°), passant par le point de fixation.	20/10 1890	Champ de très bien à droite, tement à
ANTON II Neurol. Cbl. 1895, p. 955. Arch. f. Psych. Vol. 32. 1896, p. 121.	56	Troubles mentaux depuis 4 ans ; la malade n'était pas consciente de la perte de la vue.		Champ cent me, qui plus tard.
MACKAY et DUNLOP Scott. med. surg. Journal. Dec. 1899.	62	24/11 1897. Achromatopsie. 26/1 1898. N'avait plus que le champ maculaire dans les 2 yeux.	22/4 1898	Achromatop 6/12 dans yeux.
BINSWANGER Path. d. Geh. II. Obs. 125, p. 315.	36	8/4 1811. Hémianopsie droite jusqu'à la ligne médiane. 15/4. En partant du côté droit il faut aujourd'hui avancer un objet beaucoup plus loin du côté gauche avant que le malade ne le voie.	26/1 1882	Hémianopsie Hémianop étendue à

(1) *Vossius* : Brückner : « Ein Fall von doppelseitiger homonymer Hemian sie. » Inaugur. Diss. Giessen, 1896.

21 jähr. Bergmann. Am 20 März Schädelverletzung durch ein Steinstüc Bewusstlosigkeit. « Am Hinterhaupt, ein wenig nach links von der M

PFLUGER, *Neurol. Cbl.*, 1885, p. 545.

Cécité complète à la suite d'un coup de fusil. Le lendemain le malade pouvait distinguer la lumière de l'obscurité ; après 5 à 6 jours il comptait les doigts à 3 pas.

Autopsie. — Blessures et hémorragies dans les deux lobes occipitaux.

ble avec autopsies.

HÉMISPHÈRE DROIT	HÉMISPHÈRE GAUCHE	REMARQUES
les parties postérieures du e O, à la limite entre la bstance grise et la blanche, à 4 foyers jaunes de la sseur d'une lentille ou d'un is.	Le thalamus, les substances grise et blanche ne sont pas nettement séparés les uns des autres ; dans la substance grise de petits points jaunes. Le tractus gauche aplati dans sa partie antérieure.	Si les voies optiques gauches sont détruites, ce cas parle en faveur du siège de la macula en avant, pas dans la pointe.
ations dans le cerveau qui se limitaient à des foyers de nollissement dans les deux lobes O, tandis que les couches rticales extérieures étaient intactes. La région de la comssure cérébrale postérieure adjacente au foyer gauche de nollissement était atteinte, tandis que le plus gros foyer du té droit s'étendait d'un côté jusqu'aux couches corticales du in et de l'autre jusqu'à l'épendyme du ventricule gauche.		Sur les fragments du cerveau qui restaient après l'autopsie que le prof. Peters eut la bonté de m'envoyer, je ne pus trouver aucune altération en avant dans le lobe O gauche. Toutefois cette partie n'était pas conservée en entier dans la préparation.
er symétrique à la surface nvexe; en avant de la corne stérieure tous les trajets des res sont interrompus.	A, 0^2, 0^1, le coin, l'avant-coin intacts. La destruction s'étend par place jusqu'à la corne postérieure ; le fascicule longitudinal inférieur détruit.	Prouve peu de chose au point de vue de la localisation de la macula.
T. O. détruite. La lésion pétre dans les radiations opques les plus inférieures p.é., n peu moins en avant.	Circ. T. O. détruite. La portion la plus inférieure des radiations détruite.	Parle en faveur du siège de la macula dans la partie corticale de la scissure calcarine, toutefois ce n'est pas une preuve certaine.
er de ramollissement jaune, n bouillie de la grosseur une pièce de 1 mark sur la onvexité près du pôle occip.	Foyer de ramollissement, rouge jaunâtre à la limite latérale antérieure de la surface convexe du lobe O. environ de la grosseur d'un mark. Le ramollissement n'occupe que l'écorce.	Parle en faveur du siège maculaire en avant, mais ne le prouve pas.

tellinie in der Gegend der Lambdanaht eine klaffende Wunde. Depression und Splitterung der Schädelknochen. Schädel in mehrfacher Richtung zersprengt und deprimiert. »

30/III. Sensorium frei. 23/IV Minimaler Gesichtsfeld 2-5-10-20°. Sehschärfe 6/6. Jan. 1896. Sehschärfe und Gesichtsfeld fast unverändert.

Si maintenant nous résumons nos résultats nous voyons que l'on trouve :

A. Des cas certains qui localisent positivement la *macula dans le pédoncule du coin ou son voisinage*. Ceux-ci sont en premier lieu.

I. — Obs. *avec conservation de la macula.*

a) Obs. de *Förster*, car autrement on ne peut pas l'expliquer.

Obs. de *Henschen*. Malm (voir ci-dessus p. 78).

Obs. de *Schmidt-Rimpler*. Avec 3 ou 4 foyers gros comme des pois dans la partie postérieure du lobe occipital droit.

Obs. de *Binswanger* ; prouve peu de chose.

b) En outre les cas *traumatiques*. Les plus favorables à l'idée de la localisation de la macula en avant, sont :

α) Obs. de *Gaffron* ; chute sur l'occiput.

Obs. de *Miles* et *Myers* ; également chute sur l'occiput ; ce cas est moins probant.

Obs. de *Vossius* ; chute d'une pierre sur la nuque un peu plus haut du côté droit et ayant du côté gauche produit une blessure des parties avoisinant la protubérance occipitale.

Le cas de *Moore* semble être en opposition aux précédents, mais dans cette observation nous ne trouvons pas d'indication sur la substance médullaire ; il prouve donc peu de chose. Toutefois, comme il y avait une cécité complète, les parties antérieures ont dû également être affectées, même si c'était là qu'il fallait chercher le siège du champ visuel périphérique.

β) Obs. de *Pflüger*, avec blessure par arme à feu. Une pareille blessure, si elle avait frappé en avant et produit une hémianopsie, devait en même temps détruire les voies optiques ou l'écorce et produire une cécité complète ; mais comme cela n'était pas le cas il faut qu'elle ait porté plus en arrière et laissé intacte la partie antérieure.

c) 2 cas dans lesquels la substance blanche seule a été atteinte et dans lesquels l'accident a probablement épargné plutôt la partie antérieure que la postérieure. Ce sont :

Obs. de *Peters*. La partie antérieure du lobe occipital semble avoir été intacte.

II. — *Avec cécité maculaire.*

Obs. de *Mackay*.

Un cas avec cécité maculaire et conservation d'un secteur périphérique :

Obs. de *Küstermann*, avec examen très exact.

B. Par contre on trouve des cas qui parlent en faveur de la localisation de la macula dans le pôle postérieur. Tout d'abord l'observation de *Laqueur*, très minutieusement examinée. Mais la figure et la description font paraître invraisemblable que l'écorce intacte située au pôle postérieur ait pu être en communication avec les parties antérieures.

Obs. de *Lunz*, dans laquelle un petit foyer dans la pointe aurait produit une cécité maculaire. Mais Lunz a toutefois indiqué qu'il n'avait pas pu déterminer si le malade était aveugle ou non.

C. Il existe enfin des cas dont la signification est absolument incertaine.

Or, jusqu'à ce qu'on ait montré dans quel état était, dans le cas de Laqueur, l'écorce dans le pédoncule du coin, on ne peut pas considérer ce cas comme une preuve péremptoire, surtout en face des 11 autres et de ceux que j'avais précédemment rapportés (vol. III, p. 341, 1892), lesquels parlent tous d'une manière plus ou moins positive en faveur de la localisation de la macula dans le pédoncule du coin ou son voisinage.

Quant à la localisation du champ visuel périphérique, il n'y a dans la littérature que peu d'observations. Deux de celles-ci ont déjà été citées plus haut. Ce sont :

Obs. Kustermann. Champ visuel périphérique conservé. Toute la scissure calcarine était détruite sauf un petit ilot de l'écorce dans la portion postérieure de la scissure des deux côtés. Un seul d'entre eux semble être resté en communication avec les radiations optiques, celui de l'hémisphère droit. En concordance absolue avec ce fait le reste du champ visuel conservé était dans la moitié gauche (dans le quadrant supérieur).

Comme dans ce cas l'examen clinique avait été aussi exact que l'examen anatomique cette observation est de la plus haute importance.

Obs. Delépine (*Transact. path. soc. of London*, vol. 41, 1890, p. 2). — Homme, 25 ans ; 26 mai 1889. Apoplexie ; 2 novembre, hémianopsie

droite. Dans l'œil droit la fonction était conservée sur une bande étroite à la périphérie du champ visuel. Le fond des yeux était normal. Les deux zones atteintes les plus importantes étaient la plus grande partie du coin et F^3. Le ramollissement du coin ne s'étend même pas si loin et les plus petites taches de ramollissement sont encore plus superficielles. « Toute la surface interne du coin n'était pas affectée, le *bord postéro-supérieur ayant échappé*. »

Dans ce cas on pourrait être tenté de localiser le champ de la vision périphérique au « bord postéro-supérieur » qui était intact, mais comme le champ maculaire était également épargné, le cas n'est pas probant.

Obs. Sioli (*Neurol. Cbl.*, 1892, p. 800).— Je n'ai pu me procurer que l'analyse). Amaurose presque complète. « Seulement à l'angle le plus externe du champ visuel gauche, les objets très éclairés, par exemple une lumière, étaient encore perçus.

Autopsie. — *Lobe occipital gauche*, y compris le coin, les lobules lingual et fusiforme tout à fait détruits par un ramollissement. Dans l'hémisphère droit « un ramollissement qui avait détruit le pli courbe et s'étendait en arrière dans le lobe occipital. Dans la scissure occipitale supérieure se trouvait un foyer séparé de ramollissement qui se continuait, dans la profondeur, dans la substance blanche et avait produit une dégénérescence partielle des portions les plus *postérieures* du stratum sagittale internum et externum ».

L'observation de Küstermann a donc seule de l'importance, et elle est favorable à la localisation du champ périphérique dans la partie postérieure de la scissure calcarine.

Je suis donc obligé, en opposition avec Monakow, Sachs et d'autres, de conserver ma manière de voir de 1892 *et de localiser* LA MACULA DANS LA PARTIE LA PLUS ANTÉRIEURE DE LA SCISSURE CALCARINE.

Après avoir ainsi élucidé la question du siège cortical de la macula et du champ visuel périphérique, et démontré que l'opinion de Monakow sur ce point est une hypothèse, qui ne repose pas sur les observations cliniques et anatomiques, avec lesquelles elle n'est point d'accord, je passe maintenant à son second argument principal contre une projection de la rétine à la surface corticale du cerveau, c'est-à-dire à *la question des transmissions isolées*.

A ce sujet, Monakow s'exprime comme suit p. 467 : « Dans

les différentes tentatives de représenter les champs visuels comme une espèce de décalque de la lésion corticale (Wilbrand) on n'a pas tenu compte du fait que le tractus optique se termine tout d'abord dans les ganglions centraux et qu'une transmission isolée entre la rétine et l'écorce cérébrale n'existe pas (Les anopsies en quadrant sont analogues aux monaesthésies et ont de commun avec elles aussi bien l'inconstance de la limitation que l'état incomplet de la paralysie). Cela tiendrait au fait que le tractus optique se dissocie en grande partie précisément dans le corps genouillé externe, mais c'est aussi la raison pour laquelle l'hémianopsie n'apparaît qu'après des lésions étendues du lobe occipital et que les lésions partielles, aussi bien de l'écorce occipitale que des radiations optiques, peuvent avoir une marche latente. Dans les états pathologiques, bien des choses peuvent se compenser. » « De nouvelles voies entrent en fonction » (1) (*Moment der Restitution*, p. 467, 468).

Nous devons maintenant examiner comment cette hypothèse nouvelle, et sans doute très ingénieuse, est d'accord avec la réponse de la nature à cette question.

L'idée de la possibilité d'une transmission isolée d'un neurone à un autre a une importance capitale pour toute la manière d'envisager le mécanisme du système nerveux et spécialement celui des conductions motrices et sensitives.

Depuis que l'on a démontré, au moyen de méthodes anatomiques perfectionnées, que la transmission nerveuse des appareils des sens jusqu'à leurs centres, n'a pas lieu par des fibres nerveuses ininterrompues, mais par deux ou plusieurs

(1) « Bei der verschiedenen Versuchen die Gesichtsfelder als eine Art Abklatsch der Rindenläsion darzustellen (Wilbrand) wurde nicht berücksichtigt, dass der Tractus opticus zunächst in den primären optischen Centren endigt, und dass eine isolierte Leitung zwischen Netzhaut und Grosshirnrinde nicht vorhanden ist » (Die Quadranthemianopsien decken sich mit den Monästhesien und haben mit ihnen sowohl die Unbeständigkeit der Begrenzung als die Unvollständigkeit der Lähmung gemein). Cela dépend du fait que le « Tract. opt. gerade in Corpus genic. ext. grösstenteils sich ausplittert — ist aber der Grund warum Hemianopsie nur nach *ausgeledehnten* Läsion des Occipitallappens eintritt, und warum partielle Läsionen sowohl der Occipitalrinde als der Sehstrahlungen latent verlaufen kœnnen. — Unter pathologischen Verhältnissen wird sich manches ausgleichen kœnnen. » « Neue Bahnen treten in Dienst » (*Moment der Restitution*, S. 467-468).

neurones, que les fibres nerveuses se ramifient et se terminent par de nombreuses arborescences, qui sont en contact physique avec des cellules nerveuses diverses ; qu'en outre les cellules nerveuses et leurs arborescences doivent être considérées comme en communication avec de nombreuses autres cellules et fibres, on doit, avec raison, se poser la question de la possibilité de l'existence d'une transmission isolée. Toutefois la réponse à cette question me paraît facile : la transmission isolée existe, elle est démontrée par l'expérience de tous les jours.

L'action d'écrire ces lignes suppose une série de mouvements distincts, bien adaptés ; les impulsions volontaires suivent toujours, d'une manière évidente, leurs voies déterminées jusqu'à leur but, quelque nombreux que soient les points de contact que les fibres conductrices et les cellules qui servent à la transmission aient avec d'autres fibres et d'autres cellules. Mais il est possible d'admettre qu'en outre chaque impulsion peut agir également par le moyen de voies accessoires. Il me paraît très admissible que chaque sensation vibre dans tout le système nerveux et s'y éteint peu à peu, et cela à cause de l'organisation anatomique et des faits journaliers de nature physiologique ou pathologique. Une sensation visuelle ou auditive ne met-elle pas quelquefois tout le corps en vibration ; une frayeur ne fait-elle pas trembler tout le corps même si elle est instantanée ?

Mais, selon moi, cela n'est point en contradiction avec le fait que nous percevons deux sensations lumineuses ponctiformes comme séparées et situées l'une envers l'autre dans un rapport déterminé soit de direction, soit d'intensité inégale. Pour cela il faut, d'après mon opinion, une conduction isolée tout comme pour percevoir deux impressions du toucher ou l'excitation de deux points de la peau, séparément et situées dans un rapport déterminé l'une envers l'autre. Il est clair, d'un autre côté, que cet isolement n'est pas illimité.

Cela n'est-il pas en contradiction avec la terminaison des nerfs en pinceau et les nombreuses arborisations des cellules ? Nous avons, je crois, ici quelque chose d'analogue à ce qui se passe dans les conducteurs électriques ramifiés où le courant suit la voie qui offre le moins de résistance. Mona-

kow pense que, s'il existe un obstacle propre dans un faisceau des radiations optiques postérieures, l'excitation peut sauter sur d'autres fibres par le moyen d'échanges dans le corps genouillé externe. Cela ne semble pas invraisemblable, mais est-ce d'accord avec les expériences cliniques ? C'est là la question. Je ne veux pas m'égarer ici sur le terrain des vagues hypothèses, mais je n'irai que jusqu'au point où la nature répond à nos questions ; et cette réponse nous devons l'attendre des observations et des méthodes anatomo-cliniques.

Questionnons d'abord les observations cliniques. Monakow a-t-il raison de prétendre que dans l'anopsie en quadrant la limitation est inconstante et que dans leur étendue la paralysie est incomplète (p. 467) ? Quant à la paralysie incomplète c'est une affirmation en l'air, j'ai eu l'occasion de prouver très souvent que, dans certains cas, la paralysie est et reste totale. Les malades n'avaient pas la moindre sensation de lumière dans le quadrant affecté ou dans des scotomes partiels.

Quant à l'inconstance des limites dans l'anopsie en quadrant, cette affirmation est tout aussi peu fondée. Mes propres observations, comme celles d'autres auteurs, ont démontré qu'il existe différentes formes d'anopsie en quadrant transitoires, variables et permanentes.

Dans une apoplexie aiguë, par suite d'hémorragie dans le voisinage des voies optiques ou du centre il y a ordinairement une hémianopsie complète qui par conséquent affecte les deux quadrants. A mesure que diminue l'hémorragie ou la compression sur les voies optiques, l'étendue du champ visuel atteint diminue aussi. Au bout de quelque temps il peut apparaître une anopsie en quadrant ; celle-là peut persister comme limitation en quadrant ou en secteur, ou devenir un scotome en ilot ou enfin disparaître complètement. J'ai observé plusieurs cas pareils. Dans *l'obs.* 13 *Esche* (*Path. d. Geh.*, III), dont l'examen périmétrique a été fait par le célèbre spécialiste Wilbrand, d'Hambourg, l'hémorragie avait d'abord, le 9 juin 1889, produit une hémianopsie totale (p. 151), plus tard, 20 octobre 1889, il y avait une anopsie en quadrant ; le 8 mars 1890, elle existait encore avec plusieurs détails caractéristiques permanents (par exemple une pointe dans le centre). Trois ans plus tard le même état persistait.

Dans l'obs. n° 15, que j'ai suivie moi-même, il y eut, après l'apoplexie, une anopsie dans le quadrant inférieur qui occupait même une partie du quadrant supérieur, 3/5 1892. Après que l'action directe de l'apoplexie fut passée, il resta 4/8 1892 une anopsie du quadrant inférieur qui persista jusqu'au 24/4 1896.

Par un traitement antisyphilitique elle diminua, le champ visuel s'élargit, mais après une rechute de la maladie, elle redevint, en 1898, une anopsie en quadrant. Dans ce cas, les foyers malades étaient probablement dans le voisinage du corps genouillé externe.

Dans un cas que j'ai observé (Hoof) il existait sûrement une hémorragie près de l'écorce. Après l'apoplexie, il y eut une hémianopsie complète qui disparut petit à petit. Au bout de quelque temps, l'acuité visuelle était seulement diminuée dans le champ précédemment aveugle, ensuite seulement dans le champ inférieur et dès lors le champ visuel augmentait de plus en plus, lorsque le malade quitta l'hôpital. Il existe plusieurs cas pareils d'anopsie en quadrant développés comme suivant une certaine règle, après une hémianopsie complète. Dans d'autres cas, l'hémianopsie reste immuable pendant des années. Chez le malade Jönsson, j'ai observé du 16 au 18 septembre 1896 une anopsie en quadrant qui, le 28 janvier 1897, existait encore si peu changée que les petites différences rentrent dans les limites des erreurs de mensuration au périmètre. Dans un 3e cas (Jansson), j'ai observé également une anopsie en quadrant, absolument pareille dans plusieurs mensurations à des époques différentes. En même temps, il y avait dans le champ inférieur un scotome presque constant dans les mensurations successives.

Ces observations de la diminution ou de l'augmentation de l'anopsie en quadrant peuvent d'autant moins servir pour appuyer la théorie de Monakow sur la restitution que la grandeur et les variations des limitations s'expliquent simplement et naturellement par l'espèce du processus pathologique et cela s'accorde avec les variations d'autres paralysies. Il est facile d'expliquer comment la limitation diminue après la résorption d'une apoplexie et augmente après une tumeur. Toutefois ces variations ne renversent pas tout à fait la théo-

rie de Monakow ; par contre, il est impossible, d'après cette hypothèse, d'expliquer *comment la limitation reste constante* sans admettre en outre des suppositions non justifiées.

Un regard jeté dans l'atlas intéressant de Wilbrand « *Die hemianopischen Gesichtsfeldformen* », 1890, nous démontrera en outre l'inexactitude de la théorie de Monakow. Comment pourraient s'expliquer les petits scotomes hémianopiques homonymes comme dans les figures 1, 22, 23, 31, 34, 35, 38, 39, 40, 50, 51, 52, 53, 54, 56, 62, 76, 77, 78, 79 ?

Dans un cas avec scotome central en ilot, on trouva un ramollissement limité au lobe occipital et cependant le scotome avait la forme d'un ilot et se retrouvait pareil à chaque nouvelle mensuration.

Monakow peut objecter avec raison que, dans quelques-uns de ces cas, il n'est pas prouvé que la lésion siégeât du côté occipital des ganglions centraux, et que dans quelques autres la constance du champ visuel à diverses époques n'a pas été démontrée, mais que l'on se base seulement sur des probabilités. Mais qu'il existe de ces scotomes d'origine corticale, c'est ce qui est démontré pour le champ visuel périphérique par l'observation intéressante de Küstermann ainsi que celle de Wilbrand-Henschen (Obs. Esche) (voir plus haut) et de même pour le champ visuel central par plusieurs cas, comme ceux de Förster, Vossius et d'autres.

Obs. Vossius (Voir Brückner, thèse de Giessen., 1896) : Le malade est atteint par une pierre à l'occiput ; blessure avec fracture, perte de connaissance 20/3 1896. Il semblait aveugle ; le 2/4 la vue s'améliorait, le 10/4 il existait un reste minime du champ visuel au centre qui s'étendait pour

l'œil droit en haut :	10°	en dehors	2°	en bas	5°
20 janvier 1896.	20°	—	2°	—	5°
6 nov. dern. exam.	20°	—	3°	—	3°
l'œil gauche en haut :	10°	—	2°	—	5°
20 janvier 1896.	10°	—	2°	—	2°
6 nov. dern. exam.	17°	—	2°	—	1°

Dans l'observation de Peters le champ visuel était le 27 septembre 1891 comme l'indique la figure 21 et persistait sans changement le 15 octobre 1892 !

Dans le cas de Knies (*Zeitsch. f. Biol.*, vol. 34, 16) l'on

trouvait le 18 avril un champ central conservé d'environ 10°, mais seulement en haut. Le 12 septembre, dit Knies, « l'état était absolument le même » (fig. 22).

De pareilles observations, dans lesquelles une blessure a atteint le lobe occipital, sont incompatibles avec la théorie de Monakow sur l'innervation maculaire provenant d'une surface étendue de l'écorce allant de la pointe occipitale jusqu'au pli courbe et tout aussi peu avec la théorie de la restitution. — Bien plus importants que ces cas cliniques sont les deux où l'autopsie a été faite et où l'on trouve seulement des lésions corticales, ceux de Förster et de Laqueur dans lesquels nous avons un examen minutieux et où les troubles visuels étaient stationnaires. Dans celui de Laqueur (*Virchow's Archiv*, 1899, p. 466), il restait, le 15 juin 1897, un champ minime, d'environ 2° et cet état resta constant. Le malade mourut le 6 juillet 1898.

L'autopsie démontra la conservation d'un petit ilot de l'écorce calcarine.

Dans le cas de Förster, le malade eut, en 1884, une première, en 1885 une seconde attaque. Après cela il resta un reste du champ visuel seulement en bas 1°, 2° et 2°5. Cet état existait encore lors de l'examen de Sachs au commencement de 1893 (Voir fig. 20). A l'autopsie on trouva conservés de petits ilots de l'écorce corticale. Aucune altération de l'écorce des gyrus angulaires. Comment ces faits peuvent-ils se concilier avec la théorie de Monakow de la restitution, ainsi que des rapports corticaux de la macula « puissamment développés au delà de la sphère visuelle » (*mächtig angelegten über die Sehsphäre hinausgehenden corticalen Beziehungen*, p. 455)? Est-ce qu'ici le champ maculaire au moins ne devrait pas se restituer?

Non, toutes ces rêveries de Monakow sont de belles hypothèses, non seulement sans fondement dans les faits, mais en opposition directe avec les observations des oculistes les plus consciencieux.

Avant d'aller plus loin nous ne pouvons nous dispenser de toucher en quelques mots le côté physiologique de la question.

Si la théorie de Monakow, d'une substitution ou d'une

restitution qui aurait lieu dans le corps genouillé externe ainsi que celle d'un centre maculaire mobile étaient exactes, si la question de Sachs « la projection de la rétine sur la sphère visuelle est-elle une donnée nécessaire ? » (p. 98) et sa réponse : « on pourrait ainsi peut-être se passer de la projection de la rétine sur la sphère visuelle » (p. 99) étaient justifiées, on devrait à bon droit se demander à quoi servirait la projection de la lumière sur la rétine ou pourquoi nous avons besoin de milliers de fibres optiques partant des différents points de la rétine et pourquoi, comme Pick, moi-même et d'autres l'ont montré, celles-ci sont dans un ordre déterminé conforme à l'organisation de la rétine ? Les impressions lumineuses ne pourraient-elles pas se propager de quelques cellules à l'écorce cérébrale et là y éveiller une irritation lumineuse ; le cerveau pourrait percevoir le signal, transmettre l'impression du champ optique sensoriel au champ optique moteur, de là les mouvements des yeux se mettraient en activité pour choisir sa direction. Ce ne peut pas non plus être la fonction de la rétine concave de *seulement* recevoir la lumière des diverses directions ou d'en avertir le cerveau.

Nous observons tous les jours qu'une impression d'un objet ou d'un lieu, que nous percevons nettement par la macula et plus faiblement par le champ visuel périphérique, provoque immédiatement la sensation de la localisation, sans mouvements des yeux. Pour l'orientation plus étendue ou pour la fixation de diverses surfaces, les yeux se mettent en mouvement. Ne peut-on pas penser que même sur la surface visuelle une telle organisation a son importance ? et de même que les impressions variées transmises par les parties différentes de l'écorce calcarine peuvent aussi avoir leur signification ? De cette manière certaines cellules arrivent à transporter certains signaux locaux, importants pour les localisations dans le champ visuel.

Toutefois, pour déterminer s'il existe ou non une projection corticale, toutes ces possibilités théoriques ou ces hypothèses sont de peu d'importance en comparaison de l'examen de la question suivante : existe-t-il des faits qui parlent en forme d'une *conduction isolée dans les voies optiques*, et les diverses directions sont-elles représentées dans le cerveau ?

Nous rencontrons tout d'abord le fait connu que la gauche et la droite sont représentées non seulement dans les deux yeux, mais également dans les deux hémisphères. Chacun de ceux-ci perçoit des impressions des deux yeux et cela déjà est une projection !

On peut dire *a priori* qu'il est aussi important d'apprendre si une impression visuelle vient d'en haut ou d'en bas que si elle vient de gauche ou de droite. Comment la marche serait-elle possible si nous ne voyions pas la position des objets dans la direction verticale, si nous ne savions pas si nous sommes devant un précipice ou devant une haute maison ? Cela semble aussi important que d'éviter un obstacle placé à droite ou à gauche.

Existe-t-il donc un haut et un bas préformés dans l'écorce cérébrale ? Les quadrants verticaux de l'œil sont-ils en contact avec des surfaces corticales qui occupent aussi une position déterminée, les unes par rapport aux autres, qui sont verticalement au-dessus l'une de l'autre ? C'est là une question anatomique qui peut être résolue par la méthode des dégénérescences ou par les recherches anatomo-cliniques.

Dans mon exposé sur la structure des voies optiques frontales, il est, je l'espère, démontré jusqu'à l'évidence que les faisceaux sont dans les nerfs optiques, le chiasma et le tractus disposés dans le même ordre que dans la rétine. Les preuves les plus importantes ne sont pas seulement le résultat des recherches anatomiques directes, mais même et surtout de l'étude des dégénérescences et des données anatomo-cliniques. Elles sont exposées, en détail, dans ma *Pathologie du cerveau* (vol. I et II). L'expérience intéressante de Pick les a en outre confirmées positivement, et même elle a conduit la question plus loin que cela n'aurait été possible au moyen des autres méthodes employées. Il n'y a plus de discussion que sur des détails sans importance, comme de savoir si le faisceau direct forme dans le tractus un faisceau fermé ou non. La projection est évidente jusqu'à l'extrémité du corps genouillé externe.

Comme, d'après mon opinion, toutes les fibres optiques pénètrent dans ce ganglion, il faut se demander si l'on peut admettre que là aussi il existe une pareille projection. Nous

nous rappelons que dans le corps genouillé externe il existe un mélange des fibres de telle sorte que les fibres homologues des deux yeux semblent se placer les unes dans les autres comme j'ai cherché à démontrer que cela était le cas (vol. I et II), ce qui depuis a été généralement accepté, ainsi par Ramon y Cajal qui admet toutefois que ce mélange a déjà lieu dans le tractus. Cette question n'est toutefois pas encore élucidée par l'étude anatomique, mais elle ne semble pas être impossible à résoudre par la méthode de Pick. Par contre j'ai, avec Wilbrand, observé et publié un cas intéressant qui semble démontrer qu'il existe dans le corps genouillé externe une projection de la rétine dans la direction verticale. Comme Soury a très exactement rendu compte de mon travail, j'emprunte ses propres paroles à son remarquable ouvrage (p. 445). « La partie dorsale du corps genouillé correspond au segment dorsal de la rétine ; ce territoire innerve les deux moitiés de la rétine, car l'hémianopsie segmentaire correspondante était bilatérale. Ainsi, dans la partie supérieure du corps genouillé externe, les fibres des deux moitiés supérieures des rétines sont mêlées ; il en est vraisemblablement ainsi pour chaque petit territoire du corps genouillé.

Cette hémianopsie en secteur demeura sans changement pendant plusieurs années, quand l'effet immédiat et indirect de l'hémorragie se fut dissipé. Il en résulte que les moitiés dorsale et ventrale du corps genouillé ne se peuvent suppléer réciproquement. Il existe donc une localisation constante dans le corps genouillé externe. Or le cas décrit ici par moi prouve que la connexion des arborisations cylindraxiles des fibres rétiniennes dans les dendrites des cellules du corps genouillé est *très strictement limitée*. Et la durée et la constance de ce petit scotome d'origine intra-cérébrale rend manifeste que la conduction nerveuse n'a lieu et ne se propage au centre cortical de la vision que dans une direction définie et de tous points déterminée. »

Déjà à l'époque où cette observation fut publiée, j'avais observé plusieurs cas cliniques dans lesquels les lésions pathologiques avaient à peu près une position analogue ; ils se retrouvent dans le volume III de mon ouvrage et nous les avons déjà cités en passant. Dans ces cas, il y avait immé-

diatement après l'apoplexie une hémianopsie plus ou moins complète et plus tard, lorsque la pression sur la portion ventrale des voies optiques eut cédé, une anopsie en quadrant en bas.

Depuis lors, j'ai observé quelques cas nouveaux, dont deux ont été soumis à l'autopsie et ont confirmé mes opinions au sujet de la localisation et en outre le fait qu'une pression ou une destruction des fibres optiques des quadrants supérieurs de la rétine produisent une hémianopsie en bas. Ces cas sont les suivants sur lesquels je reviendrai avec plus de détail dans une autre partie de mon travail lorsque l'examen microscopique sera terminé.

Obs. *Per Jönsson*, 73 ans ; apoplexie, 6 mai 1894, avec perte de connaissance et parésie droite. Une semaine plus tard, accès de délire. Entrée à l'hôpital, 1er juin 1896. On constate alors une hémianopsie à droite, mais seulement dans le quadrant inférieur. Cette anopsie en quadrant persiste sans altération, pendant les nombreux examens que l'on fit avant sa sortie de l'hôpital le 18 mai 1897. Le malade mourut dans un autre hôpital sans qu'il y ait eu une nouvelle apoplexie.

Autopsie. — Ancienne hémorragie, limitée immédiatement au-dessus (au côté dorsal) du ganglion genouillé gauche et dans les parties dorsales des radiations optiques. Atrophie secondaire de toutes les radiations optiques à l'exception des 3 à 5 millim. les plus ventraux. Atrophie du pulvinar gauche (fig. 23 et 25).

Ce cas démontre d'une manière évidente qu'une projection a lieu dans le corps genouillé externe ou dans les radiations optiques. Dans ce cas, la pression n'a pas été exercée sur le tractus avant son entrée dans le ganglion. On peut maintenant se demander avec raison pourquoi, dans tous les cas pareils connus, seuls les quadrants inférieurs sont aveugles et jamais les supérieurs, la réponse est que les hémorragies et les ramollissements, qui sont la cause habituelle de ces lésions, ne pourraient pas être situés ventralement par rapport au corps genouillé qui est lui-même le point le plus ventral. Par contre, des tumeurs à la base du crâne pourraient produire des anopsies en quadrant en haut.

Il existe donc un haut et un bas dans cette partie des radiations.

J'ai, dans la littérature, trouvé seulement deux observations analogues, ce qui est assez surprenant, mais cela doit

sûrement tenir à un examen incomplet. Plusieurs fois j'ai attiré l'attention de mes élèves sur ce fait que les anopsies en quadrant en bas indiquent une localisation dans la capsule interne ou une portion des voies optiques située plus en arrière.

M. Miura, de Tokio, a eu la bonté de m'envoyer l'observation suivante, qui est tout à fait conforme à mes propres résultats.

Obs. Miura II (*Mitteil. aus. d. med. Facult. zu Tokio*, 1898, Vol. IV, 3, p. 97).

Ecolier, 21 ans. Commencement de la maladie, octobre 1897. Stase papillaire, 17 mars, anopsie double en secteur en bas et à gauche. Mort, 3 mai 1898.

Autopsie. — Méningite tuberculeuse. Tubercule solitaire, long de 3 millimètres dans la direction sagittale, haut de 2,3 du côté externe et de 1,7 du côté médian. Du côté externe (latéral) la tumeur atteint la portion interne du noyau lenticulaire. Sur une coupe frontale passant par la partie postérieure du thalamus, on trouve la tumeur droit au-dessous et à l'intérieur du pulvinar de telle sorte qu'elle est située dans la masse fibreuse rétrolenticulaire et dans la radiation occipito-thalamique et directement au-dessus de la corne d'Ammon. D'après la figure qui accompagne cette observation, la tumeur est située immédiatement au-dessus du corps genouillé dans une position dorso-médiane.

Une observation assez analogue est publiée par Harris (*Brain*, sept. 1898, p. 10 et 11).

Obs. Harris. — R. F., homme âgé de 43 ans. Août 1896. Hémiplégie gauche subite. Mars 1897. Perte complète de toute perception des couleurs dans le quadrant inférieur gauche ; de petits objets étaient également invisibles. Quant aux gros objets, par exemple la main, il les voyait assez facilement dans le champ affecté. Mort, le 14 avril.

Le coin a été trouvé tout à fait normal des deux côtés, mais il y avait un foyer de ramollissement dans la capsule externe droite s'étendant en arrière et en dedans et comprenant les radiations optiques.

Observation intéressante qui prouve qu'une légère compression sur les voies optiques supérieures, produit seulement une diminution de la vue et l'achromatopsie. Ici le foyer comprimait la partie dorsale des voies optiques, ce qui ressort aussi des détails que Harris a bien voulu me communiquer dans une lettre.

Comment les choses se passent-elles en arrière du corps genouillé externe ?

Déjà *a priori* on pourrait se demander à un point de vue purement téléologique : Quelle idée se ferait-on de la projection si elle existait jusqu'au ganglion genouillé externe pour cesser à partir de ce point ?

Où sont situées les voies optiques dans les radiations ? Existe-t-il là une conduction isolée ? La réponse à ces questions se basera sur les observations dans lesquelles les radiations ont été touchées et où : *a*) l'on a trouvé des troubles de la vue, et *b*) où ceux-ci ont été absents. Ces derniers cas ont une importance particulière.

Je rappellerai tout d'abord qu'une lésion du lobe pariétal n'est accompagnée de troubles de la vue que lorsqu'elle touche les voies optiques, pas sans cela. Je rappellerai en outre qu'une lésion dans les parties dorsales des radiations ne produit sous aucune forme des troubles de la vue, à moins qu'en même temps elle n'exerce une compression sur la portion inférieure des radiations.

De nombreux cas négatifs ont été cités plus haut et dans mon ouvrage (p. 280, 5 cas, p. 286, 1 cas et 289, 5 cas). D'un autre côté les observations 10 et 11 (Vol. III) démontrent qu'une tumeur située dans les parties supérieures des radiations peut produire une hémianopsie et, dernièrement encore, j'ai observé un nouveau cas, où le diagnostic du siège de la tumeur se basait sur ce fait et a été vérifié par l'autopsie.

Nous devons ensuite nous demander. Jusqu'à quelle distance en bas s'étendent les voies visuelles ? La réponse sera surtout donnée par les cas négatifs. Une destruction des radiations de plus de 1 centimètre dorsalement du fond de la corne postérieure ne produit pas d'hémianopsie, comme le prouve l'obs. Berg, dans laquelle les radiations étaient interrompues à cette profondeur par un ramollissement, fig. 26 (*Path. d. Geh.*, II, p. 433, Pl. LII à LIV).

J'ai observé dernièrement un nouveau cas servant de contrôle (l'observation Jan Erik Ersson), dans lequel un ramollissement pénétrait dans le même point sans que nous ayons pu observer d'hémianopsie malgré des examens répétés, fig. 27.

Ce cas est décisif et complète l'observation Berg sur laquelle j'avais anciennement pu m'appuyer. Il prouve que les

voies optiques ne s'étendent pas dorsalement à plus de 1 centimètre au-dessous de la partie la plus ventrale des radiations.

Voyons maintenant si les fascicules pour les quadrants supérieurs et inférieurs peuvent être différenciés au point de vue de leur situation respective. En 1892, je ne connaissais que deux faits pouvant éclaircir cette question. Dans une observation recueillie par Bruns (*Path. d. Geh.*, II, obs. 46 p. 285), dans laquelle, après un coup sur le sommet de la tête, était apparue une anopsie en quadrant en bas que l'on attribua à une lésion, dans le lobe pariétal, des fibres allant aux quadrants supérieurs. Toutefois l'action d'un coup pareil ne peut pas être déterminée d'une manière si exacte.

Dans l'autre observation, Anderson (*Ibid.*, obs. 40, p. 280), on trouva une petite tumeur dans le gyrus angulaire. Il est évident qu'une tumeur située si haut n'a pas comprimé les fibres ventrales, mais d'abord et surtout les fibres dorsales des quadrants rétiniens.

Depuis lors, de nouveaux faits importants sont venus confirmer ces conclusions. D'entre ceux-ci, il faut surtout citer un cas de coup sur le sommet de la tête, analogue à celui de Bruns, mais avec une double *hémianopsie inférieure* ; ici le coup avait atteint les radiations optiques des deux lobes pariétaux. Mais mon observation de Per Jönsson (voir ci-dessus) est plus importante. Ici l'hémorrhagie stationnaire et l'atrophie des radiations optiques ne s'étendait que jusqu'à 5 millimètres environ du fond de la corne postérieure ; la cause de l'hémianopsie dans les quadrants inférieurs doit avoir été située vers le corps genouillé externe ou plus loin en arrière et on peut sûrement affirmer que les impressions visuelles des quadrants supérieurs du champ visuel doivent avoir passé par le faisceau conservé qui ne mesurait qu'environ 5 millimètres.

Le cas suivant, Sandberg, que j'ai récemment observé n'est pas moins important :

Obs. *Anna Greta Sandberg*, 84 ans. Apoplexie le 2 octobre 1899. Entrée à l'hôpital le 12. Le 16 octobre, on constata une hémianopsie gauche ; 18 novembre, amélioration sensible ; le 20 décembre, double anopsie gauche seulement dans ses quadrants inférieurs. Cette anopsie persiste à peu près sans

changement jusqu'à la mort de la malade, mars 1900. Les examens furent répétés sans cesse, d'abord avec le même résultat, puis quelque temps avant sa mort elle commença à voir un peu dans le quadrant inférieur gauche.

Autopsie.—Un ramollissement s'étend depuis le second sillon temporal dans la direction des radiations optiques, qui sont détruites dans toute leur étendue à l'exception des 5 millimètres les plus ventraux. Aucune lésion dans les lobes occipitaux, les ganglions centraux ou plus en avant dans les voies optiques. L'examen microscopique n'est pas encore terminé (Figures 28 et 29).

On peut ajouter ici l'observation de la dégénérescence dans mon cas Esche (vol. III, obs. 13) où, après la destruction de la moitié supérieure du ganglion genouillé, il se développa une dégénérescence de la portion dorsale des radiations qui n'étaient conservées intactes que dans une étendue d'environ 5 millimètres de la portion ventrale (Figures 30, 31, 32).

Voyons maintenant si, même dans *les lobes occipitaux*, il existe une projection en haut et en bas. Le premier qui examina un cas pareil fut Hun, qui, avec une énergie toute américaine, fit exhumer le cadavre embaumé d'un malade qui avait eu une double anopsie en quadrant en bas. Il trouva un ramollissement limité à partie inférieure du coin, par conséquent à la *lèvre dorsale de la scissure calcarine*.

Dans mon volume II, p. 339, j'ai montré que deux autres cas, Wilbrand, n° 167 et Reinhard, XIII, n° 166, étaient en concordance avec le précédent : dans le premier, le siège de la lésion était dans une partie ventrale du lobe O, et la partie perdue de la vue en haut, dans le second, la lésion du lobe était en haut et l'anopsie dans le champ visuel inférieur.

De 1892 à 1900, à l'exception d'un cas observé par Harris, on n'a pas à ma connaissance publié une seule observation, qui, à elle seule, pourrait démontrer la projection de la rétine dans les lobes occipitaux.

Cela tient sans aucun doute à un examen insuffisant. On s'est contenté de constater l'hémianopsie sans examiner les divers quadrants, et à l'autopsie, on n'a pas fait de coupes frontales, ni mesuré exactement à quelle profondeur les radiations étaient atteintes. Sans cela, cette question serait de-

puis longtemps résolue, car les lésions occipitales d'une étendue limitée sont très fréquentes, je n'en veux pour preuve que les cas que j'ai observés dans ma petite clinique.

J'ai cependant recueilli deux observations qui, ajoutées aux précédentes, ne sont pas sans importance :

Obs. Henschen (Rose). — Homme d'environ 63 ans. En 1893 apoplexie, anopsie dans le quadrant inférieur droit. Mort.

Autopsie. — A partir du sillon interhémisphérique, exactement en arrière de la scissure pariéto-occipitale, une sclérose, résidu d'une hémorrhagie, qui pénètre dans la profondeur. Elle a détruit environ la moitié dorsale des radiations optiques jusqu'à une profondeur correspondant au fond de la scissure calcarine. La sclérose est d'ancienne date ; on ne trouve dans les radiations,ou plus en avant dans les voies optiques, aucune lésion de fraîche date (Fig. 33).

Harris a publié un cas assez analogue (*Brain*., sept. 1898, p. 22-45).

Obs. Harris. — N. B... 54 ans. Hémianopsie droite partielle permanente. « Un foyer de ramollissement de la grandeur d'une noisette dans la substance blanche de l'avant-coin du côté gauche immédiatement en avant du coin. Le gyrus angulaire et le coin étaient normaux (1).

Il est évident que ce ramollissement avait atteint la portion dorsale des radiations, immédiatement en avant du coin. Les accès d'hémianopsie complète que le malade avait en même temps que des attaques d'épilepsie, s'expliquent par l'hypérémie des parties avoisinant les radiations.

Harris a publié un autre cas dans lequel l'hémianopsie apparaissait seulement en même temps que l'attaque (*Ibid.*, p. 35-39).

Obs. Harris. — A. B..., 53 ans. Attaques d'épilepsie environ tout les 3 mois. Hallucinations. Hémianopsie gauche complète. Le 3e jour le champ visuel était tout à fait normal. On trouva un petit kyste dans la partie inférieure de l'avant-coin droit, exactement en avant de la scissure occipito-pariétale dans la substance blanche, à la profondeur de un tiers de pouce (1 cent.) à partir de la surface interne de l'avant-coin. Aucune autre lésion dans le cerveau (2).

(1) Obs. *Harris*. W. B., aged 54. Permanent partial Hemianopsia to right. « A patch of softening the size of a hazel nut in the white matter of the quadrate lobule on the left side just in the front of the cuneus. Angular gyrus aud cuneus normal.

(2) Obs. *Harris*. A. B., aged 53 years. Fits about every three months. Hal-

Bien que dans ces deux cas, le siège des lésions semble avoir été assez identique, il y eut dans l'un une hémianopsie partielle, dans l'autre, le champ visuel était normal le 3e jour après l'attaque. Cela tient probablement à ce que dans ce dernier cas, les radiations étaient atteintes sur une plus grande étendue. Mais l'on ne peut pas d'après les descriptions se faire une idée sur ces détails.

L'observation suivante est également intéressante au point de vue de la question des projections :

Obs. Henschen (Wallgren. *Die Roentgenstrahlen im Dienste der Chirurgie*; *Mittheilungen aus den Grenzgebieten der Medizin und Chirurgie*, vol. 3, p. 283, 1898).

Un homme âgé de 33 ans, reçut le 12 août 1895 une balle de revolver dans l'œil gauche. Il tomba sur le sol, resta 3 semaines sans connaissance dans un hôpital. A son réveil, il était parétique du côté gauche. Il fut transféré le 2 septembre 1896 à l'hôpital universitaire d'Upsal, à cause de douleurs dans la tête. L'examen clinique fait par moi révéla dans le secteur inférieur gauche de l'œil droit, qui était seul conservé, une diminution de l'acuité visuelle. J'y vis une lésion des fibres du faisceau visuel occipital, qui innerve le champ supérieur de la rétine. La lésion devait par conséquent se trouver dans la partie dorsale de ce faisceau et de la scissure calcarine. En effet, on trouva la balle à la place déterminée, immédiatement sous l'écorce de la 2e circonvolution occipitale, 4, 6 centimètres à droite de la ligne médiane un peu au-dessus de la scissure calcarine.

Ce qui est remarquable, c'est qu'il survint après la trépanation une hémianopsie totale à gauche, puis le champ noir diminua, et, comme je l'avais prédit, premièrement dans le secteur dorsal, puis dans l'inférieur. Les fibres dorsales de la rétine étaient donc plus intéressées et plus près de la balle que celles de la partie inférieure de la rétine. Ce qui prouve qu'il y a une projection dans la radiation de Gratiolet.

lucination. Complete left hemianopsia. On third day visual field perfectly normal.

« A small cyst was found in the lower part of the right quadrate lobule, placed just in front of the parieto-occipital fissure in the white matter at the depth of about one third of an inch from the surface on the internal aspect of the quadrate lobule ». « No other lesion in the brain. »

Ce cas prouve en même temps que l'écorce latérale du lobe occipital n'appartient pas au centre visuel, car il n'y avait pas de scotome à gauche dans le champ visuel, quoique la balle fut située dans la substance médullaire sous-corticale de la surface latérale du lobe occipital.

L'hémianopsie provoquée par l'opération fut de nature indirecte et passagère, ce qui prouve également que l'écorce latérale n'appartient pas au centre optique.

Enfin j'ai trouvé dans la littérature une observation qui ne peut s'expliquer qu'en admettant que la partie du lobe occipital située dans la portion ventrale de la scissure calcarine représente la moitié inférieure de la rétine.

Cas de Lavista. Lavista trouva dans un cas d'abcès du cervelet une anopsie en quadrant en haut et en conclut qu'un centre visuel pourrait se trouver dans le cervelet.

La vraie explication est probablement qu'un abcès près de la surface du cervelet peut agir sur la portion ventrale des radiations optiques, l'écorce de la scissure calcarine et le lobule lingual et ainsi provoquer l'hémianopsie. Je ne puis pas m'empêcher de voir dans cette observation une confirmation de la vérité de ma manière de voir sur la projection de la rétine.

En récapitulant les résultats des observations publiées ci-dessus, nous trouvons qu'il n'y a pas moins de 14 cas : Henschen (Esche, p. 116) ; Henschen (Per Jönsson, p. 112) ; Harris (p. 117) ; Bruns (*Path.d. Geh.*,II,p.285) ; Andersson (*Ibid.*, p. 280) ; Henschen (Sandberg, p. 115) ; Harris (p. 118) ; Henschen (Rose, p. 117) ; Henschen (Wallgren, p.118) ; Hun (*Path. d. Geh.*,II, p. 339) ; Reinhard (*Ibid.*, p. 339) ; Wilbrand (*Ibid.*, p. 340) ; Lavista (p. 119) ; Förster (p. 83), qui concordent d'une manière absolue, pour démontrer qu'une *lésion de la portion dorsale des voies optiques dans le corps genouillé externe, en arrière de ce ganglion ou dans l'écorce de la scissure calcarine produit une hémianopsie en quadrant en bas et qu'une lésion ventrale de ces mêmes organes produit l'hémianopsie dans le quadrant supérieur.*

Je ne connais aucun cas bien étudié qui soit en contradiction avec cette assertion.

Les voies optiques forment donc un cordon, d'environ

1 centimètre de hauteur, dans la partie la plus inférieure des radiations pariétales de Gratiolet.

Les fibres y sont situées dans le même ordre que dans la rétine pour ce qui regarde le haut et le bas. *Il existe donc une conduction isolée pour les quadrants.*

En résumé nous trouvons donc :

1° Que dans le nerf optique, à peu de distance de son entrée dans l'œil, les fibres ont une position homologue à celle des éléments de la rétine ;

2° Que la même situation se retrouve dans le chiasma et le tractus ;

3° Que dans le corps genouillé externe les parties dorsales correspondent aux quadrants dorsaux de la rétine ;

4° Que dans les radiations de Gratiolet les fibres sont situées, dans la direction verticale, comme les quadrants de la rétine ;

5° Que la même situation est conservée dans le lobe occipital, ainsi que :

6° Dans l'écorce de la scissure calcarine.

Ces conclusions s'appliquent exclusivement, ou du moins principalement au champ *visuel périphérique* et démontrent que pour celui-là *il existe une projection dans la direction verticale.*

Cependant il existe en outre, comme nous l'avons en passant indiqué ci-dessus, des faits importants concernant le centre de fixation. Le fait que, dans l'hémianopsie double, on observe une perte de la vue *permanente* limitée à la moitié supérieure ou inférieure, comme dans les observations de Förster, Vossius, Laqueur, Knies, Peters, démontre déjà la projection dans la direction verticale. Je trouve décisive l'observation de Förster, avec l'explication que j'ai donnée des résultats de l'autopsie. Dans la partie antérieure de la scissure calcarine, vers le pédoncule du coin, l'écorce était intacte, et l'on a trouvé conservé, d'une manière permanente, un reste du champ visuel dans le quadrant *inférieur*. Pour le cas de Laqueur je n'ose pas me prononcer sans avoir vu les préparations ; la portion conservée de l'écorce n'était probablement plus en rapport direct avec l'œil.

Par contre on peut se demander si la région maculaire,

située au fond de la scissure calcarine, n'est pas protégée par une organisation spéciale.

Il n'est pas invraisemblable que l'écorce maculaire reçoit des fibres de deux directions, aussi bien de la partie dorsale que de la ventrale et que le faisceau ventral fournisse des fibres même à l'écorce maculaire dorsale dans la scissure calcarine et vice versa. Sans une pareille organisation, laquelle toutefois, pour le moment, est encore hypothétique, plusieurs de mes observations comme le n° 16 (V. I) sont difficiles à expliquer; les observations n° 10 (Vol. I) et 39 (Vol. II) parlent en faveur de cette hypothèse. Si cette organisation existe, l'écorce maculaire aurait ainsi les plus grandes garanties pour que ses fonctions ne soient pas troublées par de petites lésions accidentelles ou permanentes.

Je n'ose pas me prononcer sur les conclusions de Wilbrand, basées sur des examens périmétriques, qui voudraient que la projection existe jusque dans les plus petits détails, de telle sorte que chaque point ou chaque unité de surface aurait un point correspondant géographiquement dans l'écorce de la scissure calcarine. Nous n'avons pas encore des données positives à ce sujet et nous les attendons du concours des oculistes, des cliniciens et des pathologistes. Mais les scotomes correspondant avec une exactitude mathématique, publiés par Wilbrand, et qui semblent être de nature corticale, sont très favorables à cette opinion. Il est certain qu'il existe une limite pour la projection, comme il y en a une pour l'acuité de nos sens et pour le nombre des cellules destinées à percevoir la lumière.

Si nous nous demandons maintenant quel est le trajet des voies optiques dans les lobes pariéto-occipitaux, nous conclurons que dans le lobe pariétal elles sont situées à la hauteur du premier sillon temporal et de la seconde circonvolution temporale. Si l'écorce de la scissure calcarine constitue le centre visuel, il faut supposer que les voies optiques sont à la même hauteur dans le lobe occipital et, en vérité, si l'on joint le corps genouillé externe avec un point situé à la hauteur de la scissure calcarine, la ligne de jonction coïnciderait avec la direction que, en se basant sur d'autres faits, nous avions indiquée ci-dessus, comme étant celle de la voie

optique. Mais, dans le lobe occipital, il n'est toutefois pas aussi facile de suivre sûrement la voie optique. Elle envoie des fibres, aussi bien dans la direction dorsale à la lèvre supérieure de la scissure calcarine, que dans la direction ventrale à la lèvre inférieure. Ces fibres ont un trajet arqué, irrégulier et entourent la partie la plus postérieure de la corne occipitale. En arrière de cette pointe elles forment à nouveau un champ triangulaire, d'où rayonnent des fibres jusqu'à l'écorce calcarine (Voir fig. 8 et 35).

Monakow avance en outre, comme preuve contre la théorie des projections, que l'on ne connaît pas d'exemple de vrai scotome d'origine corticale sans que la défectuosité visuelle ait constamment présenté un caractère hémianopique et qu'en outre de petits foyers peuvent avoir une marche latente (passer inaperçus). De nombreux faits cliniques sont absolument en opposition avec cette assertion et j'ai récemment observé un cas (Jan Janson) avec scotome limité dans le quadrant inférieur, où tout indiquait que la lésion était de nature corticale.

Monakow affirme avec raison que, si sa théorie de l'innervation de la macula est exacte, c'est-à-dire si la macula est abondamment représentée dans le corps genouillé et si, de là, les fibres maculaires se dirigent vers la grande surface de l'écorce de tout le lobe ocipital et en outre au moins dans une partie du pli courbe, il faut aussi que, dans les cas de foyers étendus des deux lobes occipitaux, la macula subisse toujours une diminution partielle de son excitabilité. Et cela est aussi vraiment le cas, dit Monakow, dans les observations de Förster et Groenouw (p. 466) (1).

Toutefois tout le monde comprendra qu'une pareille diminution puisse arriver après toute lésion étendue, même d'un seul côté dans les cas où le champ visuel dépasse la ligne médiane et à plus forte raison dans les cas bilatéraux, là où la macula est seule conservée.

Mais l'observation journalière démontre que cela ne se passe pas ainsi. Monakow cite deux cas dans lesquels il y

(1) « Bei beiderseitigen ausgedehnten Heerden im Hinterhauptslappen die Macula stets eine teilweise Herabsetzung ihrer Erregbarkeit erleide. Dies findet auch thatsächlich statt in den Fällen Fœrster und Groenouw.

avait un peu de diminution de la vue, mais il oublie tous les autres cas de lésions unilatérales et même bilatérales, dans lesquels il n'existait aucune diminution. L'on connaît du reste de nombreux cas de pareilles lésions bilatérales. L'unité visuelle était de 6/6 dans les observations de Vossius, Schweigger, Groenouw (contrairement à l'affirmation de Monakow), elle est indiquée comme normale dans les cas de Gaffron, Schmidt-Rimpler, Magnus et Jocqs, comme bonne dans celui de Kraus. Le malade de Förster pouvait lire de petits caractères, celui de Laqueur avait une « bonne » acuité. Il est vrai, cependant, qu'en quelques cas, l'acuité visuelle a baissé jusqu'à 2/3, 1/2, etc., toutefois ces derniers s'expliquent par la nature des processus pathologiques qui, comme je le crois, n'avaient laissé intact qu'un petit ilot de la substance corticale, qui souvent ne correspondait même pas au champ maculaire, et la théorie de Monakow ne peut pas expliquer le grand nombre des cas, avec acuité visuelle normale, ce qui du reste est la règle. Dans les deux observations citées par Monakow l'acuité visuelle était bonne.

L'affirmation de Monakow, édifiée sur des faits purement anatomiques, à savoir que, à partir des centres où se terminent les voies optiques primaires, il ne peut pas être question d'une conduction isolée du côté de l'écorce » (1) (p. 458) est ainsi en opposition absolue avec tous les faits bien observés comme du reste toute sa théorie.

On peut encore se demander comment dans l'étendue de l'écorce calcarine sont représentés les champs visuels rétiniens homologues des deux yeux. Sous ce rapport il faut rappeler que Munk a voulu démontrer par ses expériences que les champs des deux yeux sont représentés dans l'écorce occipitale par deux régions, absolument séparées, l'une pour les fibres directes à la surface latérale, l'autre à la surface médiane pour les fibres croisées. Si ces résultats étaient également applicables à l'homme, les hémianopsies monoculaires d'origine corticale seraient très fréquentes. Mais ce n'est absolument pas le cas quoique l'on voie fréquemment

(1) « Von den primären optischen Endigungscentren an corticalwærts ist von einer isolierten Leitung nicht die Rede. »

des lésions isolées, soit de la surface latérale soit de la surface médiane de l'écorce. Dans toute la littérature je ne connais que deux observations d'hémianopsie monoculaire que l'on prétende être d'origine corticale ou occipitale.

C'est d'abord celle de Nieden (*Path. d. Geh.*, II, p.343) dans laquelle, après une trépanation pour une chute sur la tête, il apparut une hémianopsie monoculaire ; plus tard elle devint binoculaire. Toutefois on ne put pas contrôler par l'autopsie le siège de la lésion. Il est possible que la chute ait provoqué une hémorragie limitée dans le tractus et que plus tard par la cicatrisation tout le tractus ait été atteint. La seconde observation est due à Eskridge (Vol. II, p. 344). Chez un hystérique ayant une névrite optique on constata une hémianopsie monoculaire. A l'autopsie on trouva une tumeur à la surface supérieure de l'hémisphère droit du cervelet, laquelle exerçait une pression en haut. Il n'est rien mentionné au sujet des voies optiques antérieures ; il est pourtant possible que la lésion qui avait produit l'hémianopsie ait son siège dans cette région.

Il est cependant important de mentionner que ces deux uniques observations d'hémianopsie monoculaire n'avaient aucun point de ressemblance. Dans l'une (Nieden) il y avait une lésion centrale limitée, dans l'autre (Eskridge) une compression diffuse d'un des lobes occipitaux. Dans aucun de ces cas il n'y a un rapport détaillé de l'autopsie ; ils prouvent donc peu de chose et n'ont sûrement pas une grande importance en présence du grand nombre des cas, dans lesquels l'observation clinique a démontré que même une lésion très limitée de l'écorce occipitale provoque toujours une hémianopsie double. Il n'existe donc à ma connaissance, aucun fait anatomoclinique à l'appui de l'assertion de Munk sur les champs séparés pour les fibres directes et croisées, ou pour chacun des deux yeux. Les examens périmétriques de Wilbrand ont pourtant démontré qu'il existe des scotomes hémianopiques homonymes même très restreints, que l'on peut très probablement localiser dans les lobes occipitaux (quoique cela n'ait pas été démontré). Je renvoie à l'atlas de Wilbrand (fig. 22, 23 et 31). Il ne faut cependant pas oublier que ces petits scotomes hémianopiques diffèrent assez souvent

par rapport à leur forme et à leur étendue (fig. 38, 40, 50, 54, etc.). Cette question ne peut donc pas encore être considérée comme suffisamment élucidée. C'est chez les oculistes que se rendent ces malades avec ces petits scotomes et pas chez les cliniciens et ce n'est que du concours des oculistes, des cliniciens et des pathologistes que l'on peut attendre un progrès dans cette question délicate (1).

On pourrait maintenant étudier encore des détails plus précis et se demander comment les divers éléments cellulaires représentent les points homologues des deux rétines. Nous ne connaissons pas encore de faits positifs sur cette question, toutefois dans un cas (Vol. I, obs. 8 ; Vol. II, p. 348) d'atrophie unilatérale du nerf optique, j'ai observé des altérations évidentes des cellules qui pourraient peut-être nous fournir quelques indications. Dans ce cas, l'œil avait été détruit lorsque le malade avait 3 ans, et celui-ci vécut jusqu'à l'âge de 44 ans. Le nerf optique gauche était complètement atrophié ; les lobes occipitaux étaient minces et aplatis, le droit plus que le gauche. L'écorce calcarine était un peu atrophiée ; déjà avec un faible grossissement on remarquait un certain nombre de taches pigmentées dans la surface de l'écorce ; elles étaient surtout fréquentes dans la profondeur de la surface de l'écorce, un peu plus rares dans l'écorce des lèvres. Les cellules y apparaissaient granuleuses et le pigment apparaissait tantôt dans les noyaux, tantôt dans le protoplasma. Les petites cellules pyramidales étaient en général bien conservées, mais les espaces péri-cellulaires étaient particulièrement grands ce qui semble indiquer une atrophie de la névroglie ; çà et là pourtant quelques cellules isolées atrophiées; les grandes cellules pyramidales étaient également bien conservées, mais on en rencontrait quelques-unes complètement atrophiées et transformées en amas de pigment, elles avaient perdu leur forme, ne se coloraient plus et étaient rétractées. Dans la région du ruban de Vicq d'Azyr on trouvait quel-

(1) L'auteur de ce rapport recevrait avec plaisir pour un examen minutieux des cerveaux de cas pareils. Il faudrait les couper dans la ligne médiane et les placer dans le liquide de Muller, mais surtout ne pas faire des coupes avant qu'ils soient durcis. Toutes les coupes du lobe occipital devraient être frontales et à 1 centimètre les unes des autres.

ques rares amas de pigments. Après la destruction d'un seul œil, on trouvait donc dans l'écorce calcarine une partie des cellules atrophiées, tandis que les autres étaient tout à fait normales. Cela pourrait indiquer que les cellules pigmentées dans l'écorce occipitale représentent des points homologues de la rétine et que celles-ci sont disséminées et non pas réunies dans des champs macroscopiques ; elles n'apparaissent pas non plus dans une seule couche, mais aussi bien parmi les petites que les grandes cellules pyramidales et même dans la couche superficielle de l'écorce. Cela pourrait encore signifier que les cellules pour les faisceaux directs et croisés sont situées côte à côte ; toutefois il ne faut pas admettre cette observation comme une preuve. Il faudrait pour cela de nombreuses observations concordantes, surtout parce qu'on trouvait aussi de ces cellules pigmentées et dégénérées dans la couche superficielle de l'écorce latérale, mais pas dans les couches profondes. Toutefois il n'est pas impossible que ce soit là un fait accidentel n'ayant peut-être aucun rapport avec l'atrophie de l'œil.

L'analyse *anatomo-clinique*, basée sur tous les cas que je connais, suivis d'autopsie, localise donc le centre visuel dans l'écorce de la scissure calcarine et à son voisinage le plus immédiat. Cela se prouve par les cas positifs et je n'ai trouvé, ni dans la littérature, ni dans ma propre expérience, aucune observation bien décrite, aucun fait bien constaté, qui soit en opposition avec cette manière de voir.

Toutefois il est impossible, pour le moment, d'indiquer d'une manière exacte, les limites de la surface qui reçoit immédiatement les excitations lumineuses provenant de la rétine. On a qualifié ma manière de voir de « théorie de localisation à outrance », voulant dire par là que non seulement le centre cortical était ainsi réduit à un minimum, mais encore que cela était contre le bon sens de limiter à l'écorce d'une seule scissure, une surface sensorielle que des observateurs distingués ont étendue non seulement à toute la surface médiane, mais aussi à la surface latérale du lobe occipital, et que des hommes comme Monakow, Ferrier, et d'autres ont étendue jusqu'au pli courbe inclusivement.

Est-il plus facile de concevoir que la rétine corresponde sur

l'écorce corticale à une surface de 100 centimètres carrés que seulement de quelques centimètres? N'est-il pas tout aussi probable que la rétine, qui mesure une superficie d'environ 750 millimètres carrés, correspond dans l'écorce à quelques centimètres carrés? Est-ce que les cellules corticales de cette superficie ne suffiraient pas à recevoir toutes les impressions lumineuses de la rétine? Du reste la surface de la scissure calcarine n'est pas si petite qu'on se la représente généralement. Elle est profonde ; en avant elle mesure près de 2 centimètres en profondeur et en arrière elle est souvent divisée en deux fissures également très profondes ; sa longueur est d'environ 4,5 cm., les deux lèvres de la scissure mesurent environ 18 centimètres carrés et encore il faut tenir compte du fait que la surface de l'écorce n'est pas plane mais ondulée et qu'en outre le centre visuel comprend probablement encore une partie de la surface médiane.

Pour donner une idée de la grandeur de la surface calcarine j'ai donné une image, figure 34, après l'avoir développée et y avoir ajouté un peu de la surface médiane sur laquelle on reconnaît macroscopiquement l'empreinte des stries du ruban de Vicq d'Azyr (fig. 34).

Mon opinion sur l'étendue corticale du centre visuel ne s'appuie pas cependant sur quelques considérations théoriques et arbitraires, mais exclusivement sur l'analyse anatomo-clinique. Dans mon travail de 1892, je me suis exprimé comme suit : « Je suis donc disposé à limiter le centre visuel à la surface où apparaît d'une manière évidente le ruban de Vicq d'Azyr. En l'absence de preuves positives on ne peut aujourd'hui résoudre, ni affirmativement ni négativement, la question de savoir si à la pointe de la scissure calcarine quelques millimètres ou mieux 1 centimètre appartient oui ou non à la sphère visuelle. L'observation de Nordenson-Henschen, le seul cas de lésion très limitée exactement étudié jusqu'à ce jour au point de vue clinique et pathologique, parle contre cette opinion, mais plusieurs autres cas, bien que moins précis, semblent au contraire lui être favorables. »

Les recherches *anatomo-cliniques* ont donc, selon moi, localisé le centre visuel à un territoire limité, l'écorce de la scissure calcarine. Un fait remarquable et très important est

que toutes les surfaces sensorielles du cerveau sont situées dans les *sillons primaires*, le toucher dans le sillon central, l'ouïe dans celui de Sylvius. Ce doit être là un soutien important pour l'exactitude du résultat auquel j'arrivais déjà en 1890.

Il est très important aussi de constater que Flechsig, dans ses remarquables recherches sur l'embryogénie, conclut que les fibres nerveuses qui se rendent à l'écorce se recouvrent plus tôt de myéline dans ses sillons primaires et que les faisceaux nerveux des surfaces sensorielles se développent environ à la même époque. Flechsig appelle donc ces surfaces qui reçoivent les premières des fibres à myéline les *territoires primordiaux*. En les classant par l'ordre de leur développement la sphère visuelle arrive au 5e rang et ses fibres nerveuses ont déjà leurs gaines avant que le fœtus ne soit à terme. Il est vrai que Flechsig, après Vialet, comprend dans cette sphère visuelle, même le lobule lingual et le coin jusqu'en haut vers le bord falciforme, lesquels, à en juger par des faits cliniques connus, comme les observations de Gowers (*Path. d. Geh.*), Harris (p. 117) et Henschen (voir ci-dessus, p. 117), n'appartiennent pas au centre visuel. Mais dans cette étendue Flechsig distingue un territoire primordial, auquel appartiennent les lèvres de la scissure calcarine et la 1re circonvolution occipitale, et un territoire secondaire auquel appartiendrait le gyrus subangularis. Ces territoires primordiaux ont chacun séparément une *structure* spéciale. Les faisceaux nerveux qui les unissent aux ganglions centraux se développent sans exception, d'après Flechsig, à partir des ganglions pour se diriger vers l'écorce et cela est surtout apparent dans les radiations optiques primaires. Ainsi par exemple dans un fœtus venu 1 mois 1/2 à 2 mois avant le terme, et dont la vie extra-utérine n'a duré que 12 jours, les nerfs ne sont pourvus de myéline que jusqu'à la moitié de la distance entre le ganglion genouillé externe et l'écorce. Tous les systèmes primaires dans les territoires primordiaux sont donc corticopètes. Les systèmes de fibres appartenant aux systèmes d'associations se développent beaucoup plus tard. Mais les systèmes des fibres qui unissent le pli courbe avec les ganglions centraux sont par contre corticofuges et se déve-

loppent beaucoup plus tard que ceux qui se rendent à la scissure calcarine. Pour cette raison le pli courbe ne peut pas appartenir à la sphère visuelle et Flechsig considère comme une erreur de vouloir conclure que parce que les fibres du pli courbe pénètrent dans les radiations optiques elles sont aussi des fibres de projection.

Flechsig conclut de ses recherches fondamentales, ce qui est important pour la question qui nous occupe, « que la portion la plus inférieure des radiations optiques contient exclusivement des fibres de projection pour la macula », résultat absolument conforme à ce que j'avais admis, d'après les faits anatomo-cliniques et que par conséquent c'est là que siège le faisceau optique.

Ces recherches de Flechsig ont, il est vrai, été contestées sur des points importants par Monakow, Siemerling, Dejerine et Sachs, mais pour ce qui se rapporte à la sphère visuelle, ses résultats sont absolument conformes à ceux que j'avais obtenus par mes recherches cliniques, sauf que Flechsig y comprend encore toute la surface médiane de la première circonvolution occipitale. Ce point, comme nous l'avons vu, est en désaccord avec les observations cliniques qui doivent être considérées comme décisives.

D'après Siemerling les fibres apparaissent dans le coin, pendant le 3e mois de la vie intra-utérine et en même temps dans les 1re et 3e circonvolutions occipitales. Comme Flechsig, Siemerling a trouvé qu'après que la myéline a été développée dans les circonvolutions centrales postérieures, elle apparaît à la surface médiane du lobe occipital « surtout dans la région de la scissure calcarine ».

Cette région de l'écorce de la scissure calcarine est caractérisée par une particularité remarquable visible même à l'œil nu, par la striation du ruban de *Gennari*, *Vicq d'Azyr*, ou *Baillarger*. Ces stries sont, en opposition à ce qui se voit dans le reste de l'écorce, très apparentes dans la scissure calcarine sur des cerveaux frais et mieux encore dans les préparations colorées d'après la méthode de Weigert. Elles apparaissent également à la surface médiane soit du lobule lingual, soit du coin mais sur une étendue variable dans les différents cas.

Il n'est pas exact, comme le prétend Monakow, que l'on voie ces stries « tout aussi belles dans l'écorce des autres circonvolutions occipitales » (*Gehirnpath.*, p. 443) et cela n'est pas admis par d'autres auteurs. Il est possible d'admettre, bien que cela ne soit nullement prouvé, que le centre visuel est limité exactement à la région caractérisée par ces stries. Ces stries, que l'on devrait peut-être appeler le *ruban de Gennari*, puisque Gennari les a découvertes en 1776, sont généralement connues sous le nom de ruban de Vicq d'Azyr ou de Baillarger, et sont développées dans cette région d'une manière très élégante. « Lineola albidior admodum eleganter » (Gennari). Meynert avait déjà affirmé que ce territoire appartient, par *le développement de la couche granuleuse*, au *type sensitif* dans l'écorce cérébrale, et lui aussi avait déjà décrit 8 couches de cellules dans l'écorce calcarine.

J'ai montré en 1892 (*Path. d. Geh.*, II, p. 354) comment le fort développement de cette couche moléculaire caractérisait l'écorce calcarine et que l'on pouvait, au moyen de l'imprégnation métallique avec le liquide de Cox, différencier dans cette couche des cellules particulières. « Les cellules de cette couche se différencient très nettement des autres par l'imprégnation au mercure. Comme cependant l'imprégnation métallique ne colore que quelques-unes des cellules, on ne voit, même lorsqu'elle a très bien réussi, que deux, tout au plus trois couches de cellules. Celles-ci ne sont pas situées très près les unes des autres, mais dans un ordre irrégulier. Leur corps est arrondi ou fusiforme, en général un peu plus petit que celui des cellules pyramidales ; toutefois l'on rencontre aussi de très grosses cellules coniques ou triangulaires à grand diamètre horizontal et pas vertical comme les cellules pyramidales. Ces cellules n'ont pas de prolongement pyramidal ; mais de leur corps partent des prolongements plus ou moins gros dans une direction horizontale ou oblique. Ces prolongements se ramifient d'une manière irrégulière et cela est une nouvelle différence avec les cellules pyramidales dans lesquelles on rencontre une division dichotomique presque régulière. L'on peut ici aussi poursuivre des fibres horizontales assez longues.

Le prolongement cylindraxile part régulièrement de la

surface dirigée du côté de la substance médullaire. Les cellules pyramidales ne sont pas mêlées à cette couche moléculaire, mais celle-ci est traversée par les pointes de quelques cellules pyramidales situées au-dessous. Cette couche correspond au ruban de Vicq d'Azyr lequel, comme on le sait, contient principalement des fibres horizontales. Celles-ci sont-elles, oui ou non, les prolongements, les terminaisons cylindraxiles des cellules moléculaires ? Ces fibres horizontales du ruban de Vicq d'Azyr ne peuvent pas être les prolongements cylindraxiles des cellules moléculaires car ces prolongements sont toujours dirigés perpendiculairement en bas. Ainsi l'organisation macroscopique et microscopique de l'écorce calcarine et de la région où apparaît le ruban de Vicq d'Azyr indique déjà qu'elles doivent avoir une fonction physiologique particulière. »

J'ai ainsi, déjà en 1892, au moyen des imprégnations métalliques, décrit exactement les cellules de la couche moléculaire caractéristiques pour l'écorce calcarine et indiqué leurs deux formes, les grandes et les petites. Toutefois je n'ai pas à cette époque pu compléter cet examen, ni spécialement résoudre la question de l'origine des nombreuses fibres horizontales du ruban de Vicq d'Azyr.

Des recherches minutieuses sur l'écorce calcarine ont été faites soit par Schlapp (*Archiv f. Psych.*, V. 30, fasc. 2), qui y reconnut également 8 couches comme je les ai, en 1896, dessinées schématiquement (*Path.*, III, ps. XIX), soit en 1899, par Ramon y Cajal qui, au moyen de la méthode de Golgi, suivit d'une manière absolument complète toutes les diverses formes des cellules de l'écorce calcarine. Cajal envisage comme une couche spéciale, les quelques grandes « cellules pyramidales solitaires » déjà observées par Meynert.

C'est toutefois une question d'appréciation de savoir s'il faut admettre 8 couches comme Meynert ou 9 comme Ramon y Cajal. Ce dernier regarde comme caractéristiques pour l'écorce calcarine les cellules situées dans les couches moléculaires, que j'ai déjà décrites en 1892, et qui en réalité forment deux couches. Les dessins de Cajal, fig. 9 (p. 30), 10 (p. 31) et 12 (p. 36) sont absolument conformes à mes figures de 1892. Ces cellules, que Cajal appelle les *grandes* et les *petites cellules étoilées* ont aussi, selon lui, une importance

toute particulière. On les reconnaît, comme une partie très caractéristique de l'écorce visuelle, à la grande richesse du réseau intercellulaire, aux grandes dimensions des cellules, ainsi qu'à l'absence d'une stratification déterminée et à la disposition de leurs dendrites dans toutes les directions, mais surtout dans la direction horizontale, au lieu de la direction radiaire particulière aux dendrites des cellules pyramidales. » Cajal constate ainsi les propriétés que j'avais auparavant mentionnées comme caractéristiques. Elles formeraient la 4e couche.

Quant à la 5e couche, Cajal affirme que les granulations visibles dans les préparations, colorées par la méthode de Nissl, apparaissent comme de vraies cellules nerveuses dans celles colorées par la méthode de Golgi, ce que j'avais aussi admis en 1892; Cajal fait ressortir leurs courts cylindraxes et indique qu'elles sont situées dans ce qu'il appelle « le plexus optique ».

Quant à la description exacte de ces cellules et d'autres dans les voies optiques, nous renvoyons au dernier ouvrage si important de Cajal.

Quant à la substance blanche, Cajal conclut que le ruban de Vicq d'Azyr est formé par les dernières ramifications des fibres optiques et il l'appelle le plexus optique ou le « ruban de Gennari ». Celles-ci forment dans les 4e et 6e couches un feutrage serré de fibres dans les mailles desquelles sont situées les cellules étoilées mentionnées ci-dessus (p. 64). « Il faut donc considérer ces couches comme l'endroit principal de la substance grise dans lequel se projette l'image optique et où a lieu la sensation optique. »

Cajal pose en même temps l'importante question suivante : ces fibres sortent-elles vraiment des centres optiques primaires? et répond : « Il faut avouer qu'il est encore aujourd'hui impossible de démontrer positivement que ces fibres proviennent du nerf optique. »

Cajal cite comme une preuve probable de son opinion, d'un côté l'observation de Cramer que dans l'absence d'un œil l'on constate une atrophie dans les 4e et 5e couches, dans lesquelles s'étend le ruban de Gennari, d'un autre côté quelques particularités anatomiques dans le calibre des fibres.

Les recherches faites par v. Leonowa et par moi au sujet de la terminaison des fibres optiques et des cellules que l'on doit considérer comme recevant les irritations lumineuses, semblent donc, en 1899, n'avoir pas été connues de Cajal. Elles méritent d'être rappelées ici ainsi que l'opinion ancienne de Monakow, car ces questions ont une importance capitale et sont en rapport direct avec le sujet de ce mémoire « le centre cortical de la vision ».

Par des expériences sur des animaux et, en particulier, par la section de la partie postérieure de la capsule interne, Monakow arriva, entre 1880 et 1890 à la conclusion que cette section produisait une dégénérescence ascendante dans les fibres corticales de projection et dans l'écorce occipitale (dégénérescence des grosses cellules ganglionnaires dans la 3e couche, atrophie des réseaux nerveux des 3e et 5e couches, *Arch. f. Psych.*, vol. XX, fasc. 3, p. 65). Il en conclut « que les prolongements cylindraxiles de la plupart des cellules ganglionnaires du pulvinar et du corps genouillé externe passent, comme fibres de projection de la sphère visuelle, au travers de la partie postérieure de la capsule interne et des radiations de Gratiolet pour se rendre à l'écorce occipitale où la plupart se terminent dans les réseaux nerveux de la 5e couche (p. e. aussi de la 3e) et y sont en rapport indirect avec les éléments cellulaires (2e catégorie).

Dans son dernier travail, en 1897, Monakow s'exprime comme suit (p. 439) : « Une dégénérescence ascendante dans les radiations optiques ainsi que dans l'écorce occipitale se développe lorsque le foyer primaire a son siège dans la substance médullaire latérale du ganglion genouillé externe ou dans les centres optiques primaires.» « Une dégénérescence des radiations optiques se dirige vers ses éléments d'origine ou dans l'écorce occipitale (dégénérescence ascendante jusqu'aux cellules pyramidales géantes inclusivement » p. 430).

Monakow (p. 441) comprend aussi dans les neurones postérieurs « les neurones des radiations optiques dans le corps genouillé externe, le passage de leurs cylindraxes dans les radiations et dans l'écorce du lobe occipital (4e et 5e couches corticales) et leur terminaison entre les cellules ganglionnaires des 3e, 4e et 5e couches corticales». D'après le schéma (p. 440)

ces fibres se terminent sous forme d'un pinceau dans la 4e couche vis-à-vis des cellules intercalaires, et assurent la transmission aux cellules pyramidales de la 3e couche.

D'après les assertions anciennes (1889) de Monakow « la dégénérescence s'étend aux grosses cellules ganglionnaires de la 3e couche et produit l'atrophie des fibres nerveuses dans les 3e et 5e couches ; d'après les indications de 1897 la dégénérescence pénètre dans les cellules pyramidales géantes ainsi que dans les 3e et 5e couches corticales ; sur son schéma les fibres se terminent dans la 4e couche. D'après la figure de la page 444 Monakow compte 5 couches dans l'écorce. La 3e commence au-dessous de la couche des petites cellules pyramidales et comprend le ruban de Vicq d'Azyr « un amas important de substance gélatineuse, des cellules pyramidales géantes isolées, des tas de grains ». La 4e couche, formée de cellules multipolaires, polymorphes, est riche en substance blanche ; la 5e couche contient des éléments semblables à ceux de la 4e. Il en résulte qu'à diverses époques Monakow a eu des opinions différentes et que, d'après lui, l'atrophie atteint toute l'écorce à l'exception de la couche externe des cellules pyramidales. « C'est dans les 3e, 4e et 5e couches que l'on doit rencontrer les plus importants éléments optiques de la perception » (p. 445).

A propos de ces recherches de Monakow on peut, déjà *à priori*, mentionner que par une section de la capsule interne ou la destruction des radiations on atteindra aussi bien des fibres centripètes et que, par suite, les deux ordres de cellules, ainsi que les cellules avec lesquelles les terminaisons périphériques ont les rapports les plus directs, doivent s'atrophier. Moeli a pu confirmer l'observation de Monakow en constatant qu'après une lésion des radiations optiques, les grandes cellules solitaires disparaissent. Cette question a fait un pas en avant par les recherches entreprises à Moscou par Mlle Olga v. Leonowa, sur l'état des voies optiques, dans l'anophtalmie ou l'atrophie congénitale de l'œil. Dans son travail (1893) Leonowa montre que la 4e couche, correspondant à la couche des grandes cellules étoilées de Cajal, se trouve exclusivement dans l'écorce de la scissure calcarine et pas dans celles des autres circonvolutions du lobe occipi-

tal. Toutefois Leonowa paraît ne pas avoir examiné avec la méthode de Golgi et pour cela ses données anatomiques sur les cellules ne peuvent pas être exactes. Leonowa trouva que, tandis que l'écorce normale mesure 12 millimètres, dans l'anophtalmie et l'atrophie de l'œil, elle ne mesurait que 11 millimètres (dans une observation 13 millimètres) et que cette différence était due à une diminution ou une atrophie complète de la 4e couche qui, à l'état normal, mesure 1 mm.5, et en même temps la couche épendymaire présentait une augmentation évidente. En outre, elle trouva, dans l'anophtalmie, une disparition des cellules dans les couches 2 à 8 et les « terminaisons et les prolongements cylindraxiles de celles qui restaient étaient rares, courts, faibles et de maigre apparence ». Par suite de la disparition totale de la couche 4, la 5e s'appliquait immédiatement à la 3e. La 5e couche par contre était la moins altérée de toutes, mais ici « je ne retrouve plus les gros éléments tandis que les grains sont peut-être très diminués ». La couche intermédiaire de Baillarger que Leonowa transpose dans la 6e couche est diminuée.

Dans l'atrophie congénitale de l'œil, l'état était en somme analogue : la 4e couche avait tout à fait disparu et l'on trouvait une atrophie évidente et une disparition des cellules dans toutes les autres couches, sauf la couche épendymaire.

Dans les autres parties du lobe occipital Leonowa ne peut pas reconnaître « de différence importante entre les parties pathologiques et les normales. Les cellules des parties voisines de la scissure calcarine semblent être un peu diminuées en nombre toutefois, la disparition des cellules n'est pas si importante que dans l'écorce calcarine et les espaces péri-cellulaires paraissent relativement plus petits ». Leonowa renvoie en outre aux recherches de Henschen. A la suite de ses recherches, Leonowa conclut : « La 4e couche, qui manque absolument dans les deux cas, est en rapport intime avec l'organe visuel et son développement n'est possible que lorsque cet organe existe ». « La 5e couche est celle qui a le moins subi l'atrophie. » Elle termine enfin en disant : « Le lobe occipital en général, le coin et l'écorce de la scissure calcarine, et tout particulièrement la couche 4, représentent un véritable centre visuel. C'est là que les sensations grossières perçues

par les centres sous-corticaux sont transformées et conservées comme représentations et conceptions visuelles. »

Dans un travail postérieur (*Arch. f. Psych.*, XXVIII, fasc. 1), Leonowa publie les résultats détaillés sur les voies visuelles dans 4 cas d'anophtalmie et 3 d'atrophie de l'œil et arrive du reste aux mêmes conclusions. « Les cellules ganglionnaires, auxquelles l'impression des centres optiques sous-corticaux est transmise par l'intermédiaire des cellules intercalaires, et celles qui reçoivent ces impressions, doivent donc plutôt être les éléments dans lesquels se passent les fonctions ou les actes psychiques les plus élevés comme la transformation des impressions dans les représentations correspondantes et c'est là enfin que les conceptions naissent et sont conservées comme telles. » Leonowa voit dans la constatation de l'absence de la 4e couche dans les cas d'anophtalmie et d'atrophie de l'œil «un fait nouveau, qui n'a pas jusqu'ici été suffisamment remarqué par les observateurs, qui est très important tant au point de vue de l'embryologie que de la physiologie », et elle trouve que ses conclusions ne sont pas complètement d'accord avec celles de Monakow mais plutôt avec celles de Henschen (1).

J'avais moi-même précédemment (1890-1892, *Path. d. Geh.*, I et II) publié quelques recherches sur l'atrophie secondaire dans l'écorce occipitale après l'atrophie de l'œil, mais ce n'est que plus tard, 1894-1896, que j'eus l'occasion d'observer un cas d'atrophie congénitale de l'œil (*Path. d. Geh.*, vol. III, 1, 1894, Pl. XI, vol. III, 2, 1896, Pl. XIX). Je fis alors des observations qui, sur plusieurs points, diffèrent de celles de Leonowa (Voir p. 240-245).

Renvoyant pour les détails à mon ouvrage (Vol. III), j'in-

(1) Dans le travail de Leonowa (*Arch. f. Psych.*, XXVIII, 1, p. 33) rédigé en sa présence par Monakow, nous lisons, il est vrai, que « les résultats de Leonowa sont en accord parfait avec les résultats expérimentaux de Monakow ». Mais Leonowa elle-même s'élève contre cette appréciation dans un travail postérieur (Einige Bemerkungen zu meiner im *Archiv f. Psych.*, XXVIII, 1, erschienenen Abhandlung : Beitræge etc.). L'opinion personnelle de Leonowa, résultat de son long et pénible travail, méritait d'être citée. Elle s'exprime ainsi : « Tout ce travail, auquel je me suis consacrée de 1891 à 1895 est mon œuvre personnelle, accomplie dans le laboratoire de l'Université impériale de Moscou. »

diquerai ici seulement ce qui suit. J'ai, à ce sujet, mentionné la couche 4. D'après Leonowa cette couche manque ; sur ce point je ne suis pas d'accord avec elle ; dans la couche 3 on voit une couche claire avec de rares cellules. Par contre il manque la couche moléculaire ainsi que la suivante, la 6e. La large bande blanche, claire, qui suit la 3e couche est peut-être due à la fusion des couches 4, 5 et 6, ou peut-être 4 et 6, et seule la 5e couche manquerait. En tous les cas on ne voit pas les « cellules moléculaires » caractéristiques. J'ajoute alors : Les recherches ci-dessus confirment sous quelques rapports celles de Leonowa, mais elles démontrent aussi que dans l'écorce calcarine il y a des altérations évidentes dans toutes les couches, car dans toutes les couches les cellules sont ou atrophiées ou restées à un état de développement incomplet ; en outre les cellules caractéristiques de la couche moléculaire sont absentes, la couche 5 (une erreur d'impression avait indiqué 6) manque comme couche spéciale à moins qu'elle ne soit fusionnée avec la 4e.

En présence de l'atrophie diffuse qui existe partout dans les ganglions sous-corticaux et dans l'écorce calcarine, je ne crois pas pouvoir interpréter tous ces résultats exclusivement d'après la théorie de Monakow.

La conclusion, ainsi que la réponse à la question de savoir à quelle couche de l'écorce il faut attribuer l'acte visuel me paraissent encore prématurées. Il nous faut encore beaucoup de nouveaux faits et l'acte visuel est sûrement de nature si compliquée que l'on ne peut pas penser qu'il se passe dans une seule couche. Par contre on doit se demander où se terminent les fibres qui partent des cellules du corps genouillé externe ? Même pour résoudre cette simple question, nous n'avons pas encore (1896) de données sûres et suffisantes.

A ces recherches de Leonowa, aux miennes et à celles de Cramer se sont dans ces derniers temps ajoutées celles de Hans Berger de Iéna. Berger fit des recherches soit sur des animaux qu'il privait de la lumière en leur suturant les paupières, soit en examinant l'écorce d'un individu aveugle depuis 20 ans, soit sur un autre malade, borgne depuis 14 ans, enfin sur un paralytique aveugle depuis 8 ans.

Sur les animaux il trouva les cellules plus rapprochées les

unes des autres ; les éléments de toutes les couches sont plus condensés et cela paraît plus marqué dans les couches supérieures voisines du stratum zonal que dans les parties profondes ; il n'est en effet pas possible de provoquer seulement un arrêt de développement dans les cellules qui perçoivent la lumière. Les éléments qui unissent ces cellules avec les cellules motrices de la sphère visuelle, ceux qui unissent les sphères visuelles entre elles et avec les sphères motrices, etc. sont affectés en même temps (p. 409).

Il ne fut pas possible, chez l'individu aveugle depuis 20 ans de reconnaître une dégénérescence particulière d'une couche déterminée de cellules et, sur ce point, mes observations, dit Berger, diffèrent de celles de Cramer. Il semble même, en opposition avec ce qu'affirme Cramer, que les couches supérieures seraient plus atteintes que les parties profondes de l'écorce. Par contre Berger constata, comme Cramer, chez tous les aveugles, que les cellules *de toutes les couches étaient diminuées* et surtout les plus rapprochées du stratum zonal. Cela est très évident chez l'aveugle des deux yeux ; chez le borgne les plus grandes altérations se trouvaient du côté opposé à celui de l'œil aveugle.

Si je compare ces résultats de Berger avec les miens chez l'aveugle de naissance, nous voyons qu'ils sont concordants dans le fait que, tous deux, nous avons constaté une atrophie ou un arrêt de développement dans toutes les couches, mais d'après mes propres observations surtout dans la 5e couche cellulaire, d'après Leonowa et Cramer dans la 4e, d'après Berger dans celle des petites cellules pyramidales.

L'appui, que Cajal trouvait dans les observations de Cramer, pour soutenir son affirmation que le ruban de Gennari était constitué par des fibres optiques, a donc sensiblement perdu de son importance.

Je veux maintenant ajouter quelques observations antérieures sur cette question, me réservant d'exposer dans un mémoire ultérieur quelques nouvelles observations qui s'y rapportent.

Dans ma *Path. d. Geh.* j'ai, en 1890, décrit un cas de lèpre dans lequel une cécité double existait depuis 50 ans par suite de l'atrophie des yeux.

Les nerfs optiques étaient complètement dégénérés, les cellules des corps genouillés extrêmement atrophiées ; dans la figure 35 l'atrophie étendue des radiations de Gratiolet est indiquée par un « pointillé ». On peut suivre cette atrophie jusque dans le lobe occipital et de là un faisceau dorsal et un ventral se dirigent vers le fond de la scissure calcarine. La description détaillée des atrophies dans les radiations et dans l'écorce se trouve dans le vol. I, p. 8 à 12. J'en citerai seulement quelques passages. Il existe une atrophie évidente dans tout le lobe O, aussi bien dans l'écorce que dans la substance blanche, mais particulièrement dans les radiations optiques. Quant à l'*écorce*, j'insiste sur le fait qu'il existe une grande différence entre celle de la scissure calcarine et celles du reste de la surface. Dans la *scissure calcarine* :

a) L'écorce est plus étroite (1 à 2 mm.) que dans le reste du lobe occipital (jusqu'à 4 mm.).

b) La *névroglie* est évidemment beaucoup moins abondante dans l'écorce calcarine que dans le reste de la surface.

c) Les cellules sont également beaucoup plus atrophiées dans la scissure calcarine. On rencontre à peine une cellule bien conservée mais presque toujours des noyaux ou nus ou entourés d'un anneau étroit. C'est à peine si l'on trouve encore une seule cellule pyramidale dans ce territoire. Dans l'écorce du reste de la surface on trouve également, il est vrai, de nombreuses cellules atrophiées, mais à côté de celles-ci on en voit un grand nombre très bien conservées.

L'état que nous venons de décrire pour la scissure calcarine s'étend au delà de son territoire et, pour autant qu'on peut le reconnaître, du côté ventral et du côté dorsal environ aussi loin que les raies de Gennari sont bien marquées. Mais, dès qu'on s'éloigne de ce territoire, l'écorce prend à peu près le même aspect que celle du reste du lobe O, surtout dans l'écorce latérale, toutefois il n'y a pas une différence très nettement accentuée. Ce territoire de l'écorce atrophiée s'étend donc en avant sur toute la scissure calcarine (4 à 5 mm.) par conséquent jusqu'au point où elle communique avec le sillon pariéto-occipital. Plus en avant dans la scissure de l'hippocampe l'écorce n'est plus autant atrophiée. En arrière le territoire atrophié s'étend jusqu'à la pointe du lobe O et passe

même un peu sur la surface latérale, environ jusqu'à 0, 5 à 1 centimètre soit environ aussi loin que le ruban de Gennari est bien marqué.

Du côté dorsal et du côté ventral l'atrophie ne s'étend que de quelques millimètres sur le coin et le lobule lingual. Quant à la scissure calcarine elle-même, c'est dans la profondeur que l'écorce est le plus atrophiée.

Nous mentionnerons à propos des fibres des différentes couches, que :

1° La couche nerveuse de Weigert ne diffère pas d'une manière appréciable dans la scissure calcarine et dans le reste de l'écorce.

2° Les réseaux nerveux dans la couche des petites cellules pyramidales sont en général peu marqués.

3° Les radiations médullaires paraissent surtout diminuées dans la profondeur de la scissure calcarine.

4° Les réseaux fibreux dans les couches profondes ne diffèrent pas d'une manière appréciable dans la scissure calcarine de ce qu'ils sont à d'autres endroits.

5° Le ruban de Gennari paraît évidemment atrophié. Sur beaucoup de préparations c'est à peine si on le reconnaît.

6° Les altérations les plus importantes semblent avoir frappé les couches des petites et des grandes cellules pyramidales.

7° L'altération est également évidente dans les cellules des couches les plus profondes.

Dans la radiation optique la couche médiane est spécialement atrophiée (voir vol. I, p. 12).

Il résulte donc que l'écorce est atteinte par l'atrophie dans toute son étendue ; cette atrophie est très évidente dans le ruban de Gennari.

Un autre cas très intéressant est l'observation 11 (vol. I, p. 66 et suiv.).

Là il existait une destruction du corps genouillé externe depuis plusieurs années. Comme on le voit dans la figure 8, une atrophie secondaire très nette s'était développée dans la couche moyenne des radiations optiques. Sur les préparations, colorées d'après Weigert, on pouvait suivre une strie claire en arrière jusque près de la pointe du lobe O ; de là

partaient dans le lobe O deux prolongements, l'un ventral et l'autre dorsal, du côté de la scissure calcarine, qui entouraient ventralement et dorsalement la corne occipitale (voir fig. 8). Quant à l'écorce dans le lobe O, il faut remarquer :

Les *fibres* et les réseaux nerveux dans les parties les *plus postérieures* sont très peu colorés, mais il n'y a pas une grande différence entre le côté médian et le côté latéral. En avant, ces fibres nerveuses sont beaucoup plus apparentes. Le ruban de Gennari semble être tout à fait atrophié, mais il y reste encore quelques fibres isolées. Les radiations médullaires sont en partie atrophiées.

Aussi bien les *grandes* que les *petites cellules pyramidales* étaient surtout altérées sur une surface de la partie antérieure de la scissure calcarine (de 2 à 5 centimètres en avant de la pointe) et là elles étaient réduites à de simples noyaux ou à des amas de pigment.

De la description des observations citées il résulte donc que l'on n'est pas autorisé à tirer des conclusions au sujet de la couche de l'écorce qui est en rapport le plus direct avec la conduction optique. Cela tient probablement au fait qu'après une longue inactivité des conductions optiques toutes les couches corticales du lobe occipital s'atrophient, parce qu'elles ont toutes un rapport déterminé les unes avec les autres.

Si donc l'on veut résoudre cette question, il faudra, comme pour étudier les couches dans le tractus, s'adresser à des cas relativement récents et examiner quelle est la couche qui est détruite la première.

Quant au ruban de Gennari on peut seulement conclure de ces recherches qu'il participe à un certain degré à l'atrophie corticale, mais que, même après une cécité datant de plusieurs années ou après une destruction ancienne des radiations optiques, une partie des fibres sont conservées, cela veut dire *qu'il y a des fibres du ruban de Gennari qui ne sont pas en rapport direct avec les radiations optiques*, ou qu'elles ne proviennent pas toutes du corps genouillé externe. Il semble donc que des fibres d'une autre nature pénètrent dans ce ruban.

Monakow a trouvé également qu'après une lésion des radiations de Gratiolet, il se développe une *atrophie partielle*

du ruban de Gennari. Les observations de Monakow et les miennes sont donc d'accord sur ce point.

Comme je l'ai déjà fait observer au commencement de ce rapport la vision est un acte psychique de nature compliquée. Toute tentative de résoudre *a priori* ou par des considérations théoriques la question du siège et de la modalité de cet acte, doit échouer. Il faut la résoudre, comme tous les autres problèmes cérébraux, non pas, comme l'a fait Leonowa (1), en tirant de vastes conclusions spéculatives, mais en poursuivant le problème par des recherches et des analyses anatomiques, physiologiques et anatomo-cliniques. Il faut donc accepter avec prudence les hypothèses de Ramon y Cajal sur la signification des diverses cellules dans l'écorce calcarine et avant tout faire ressortir la nature hypothétique de ses conclusions. Elles sont cependant importantes comme un encouragement à poursuivre les recherches.

Les questions qu'il faut résoudre tout d'abord sont, sans aucun doute, comme je l'ai indiqué en 1896, les suivantes : Où se terminent les fibres qui partent des grosses cellules du corps genouillé externe ? et avec quelles cellules ont-elles les rapports les plus intimes ?

Dans les développements qui précèdent sur la doctrine des voies optiques et du centre visuel nous nous sommes occupé exclusivement de la conduction de la lumière et de la perception dans l'écorce. Mais l'étude de la conduction et de la perception des impressions colorées n'est pas moins importante.

Si j'entreprends de traiter cette question difficile, ce n'est pas dans le but de la résoudre, même incomplètement, mais

(1) Depuis que j'ai écrit ces lignes Mlle v. Leonowa a eu la bonté de m'envoyer une de ses préparations se rapportant à un cas d'anophtalmie. J'interpréterais cette préparation en concluant qu'il existe une atrophie dans *toutes* les couches, excepté la couche épendymaire, que l'atrophie et la disparition des cellules sont surtout frappantes dans la 2e couche (celle des grandes cellules pyramidales), qu'il n'existe pas de séparation distincte entre la 3e et la 4e couche, tandis que je n'oserais pas, d'après *cette* préparation, affirmer comme l'a fait Leonowa, que la 4e couche ait complètement disparu. Il est possible que d'autres préparations démontrent l'exactitude de la conclusion de Leonowa.

seulement pour indiquer, en passant, son importance et pour montrer combien nos connaissances sur ce sujet sont encore défectueuses. On a bien souvent discuté la question de la représentation des perceptions lumineuses et colorées par un champ cortical unique ou par des champs séparés.

Cette question peut à peine être résolue par l'examen clinique seul, mais peut-être en recueillant toutes les observations cliniques appropriées suivies d'autopsie.

Mais pour cela les cas de daltonisme (achromatopsie, chromatotyphlose) héréditaire ne sont pas tous valables. En effet dans un cas de chromatotyphlose héréditaire, qu'elle s'étende à tout le champ visuel ou seulement à une surface isolée, on ne peut pas décider avec certitude qu'elle est produite par un processus cérébral. Par contre dans un cas d'hémi-achromatopsie, on peut sûrement affirmer qu'elle est rétrobulbaire, et dans un cas d'hémi-achromatopsie homonyme qu'elle est intra-cérébrale. En outre il faut se rappeler, que les faits semblent démontrer qu'une achromatopsie peut dépendre aussi bien d'un défaut dans les voies optiques (achromatopsie de conduction) que dans l'écorce (achromatopsie corticale ou centrale). Une observation de la première espèce a été communiquée par Harris (Voir plus haut).

Avant d'examiner les quelques cas connus d'achromatopsie cérébrale héréditaire, je veux rappeler, qu'en somme, deux théories différentes sont opposées l'une à l'autre. En effet quelques observateurs veulent localiser la perception des couleurs dans un champ cortical tout à fait séparé de celui de la perception de la lumière, tandis que d'autres prétendent que ces deux champs se recouvrent plus ou moins l'un l'autre. Dans ce dernier cas on peut admettre deux possibilités, ou bien qu'une même couche de cellules ou des couches différentes servent à cette perception, ou bien que ce soient des cellules différentes.

Nous examinerons d'abord s'il existe, oui ou non, un champ cortical séparé pour la vision. A l'appui de cette opinion on peut indiquer que dans quelques cas d'affection cérébrale on n'observe pas une hémi-anopsie totale, mais une hémi-achromatopsie. Or, comme l'on peut penser que cette hémi-achromatopsie peut être produite par un trouble plus faible dans

l'action du champ cortical pour la lumière, ou être une achromatopsie de conduction, les faits cliniques prouvent peu de chose, tant qu'on n'en aura pas fait l'autopsie.

Les cas avec autopsie sont bien plus importants, toutefois il n'en existe que quelques-uns, qui aient une valeur.

Verrey (*Arch. d'opht.*, 1888, p. 289).— Homme, environ 60 ans. Juillet 1886, accès de vertige. Mort, 28 mars 1888. Acuité visuelle, 3 mars 1886. Hémi-achromatopsie droite. Diminution du sens de la lumière jusqu'à 1/8.

Autopsie. – Foyer du lobe occipital entre le plancher de la corne postérieure et la surface basale. Le foyer commence immédiatement au-dessus de la cavité du ventricule. Il occupe la substance blanche de O^3 ; puis il détruit plus ou moins complètement la substance blanche de l'extrémité occipitale des circonvolutions linguale et fusiforme et celle de la pointe postéro-inférieure du pli cunéiforme.

L'écorce de la scissure calcarine semble ici avoir été lésée. Les radiations optiques étaient probablement aussi en partie atteintes. L'hémi-achromatopsie s'explique soit par la lésion de l'écorce calcarine, soit par des lésions des parties ventrales des radiations optiques.

Henschen (*Path. d. Geh.*, I, obs. 10, p. 48 et suiv.). — Homme, 60 ans. Janvier 1880, mort. Apoplexie. Acuité visuelle diminuée. Hémi-achromatopsie gauche. Reconnaissait les personnes. Comptait les doigts.

Autopsie. — Grande lésion occupant toute la surface inférieure du lobe fusiforme ainsi que la portion la plus inférieure des radiations optiques ; scissure calcarine un peu atrophiée, mais pas détruite. Corps genouillé externe atteint en partie dans sa portion latérale.

La cause de l'hémi-achromatopsie peut résider dans la scissure calcarine atrophiée.

Mackay et Dunlop (*Scott. med. and surgic. Journal*, décembre 1899).— Homme, 62 ans, novembre 1897, carcinome: Mort, 22 avril 1898. Acuité visuelle 6/12. Champ visuel maculaire seul conservé. Achromatopsie.

Autopsie. — Hémisphère droit : atrophie du bord inférieur des radiations optiques. La scissure calcarine n'est pas atteinte. Hémisphère gauche : un foyer d'atrophie s'étendant jusqu'au plancher du ventricule latéral. L'atrophie avait détruit la partie inférieure des radiations optiques. Scissure calcarine intacte. La substance blanche entre le ventricule latéral et la scissure calcarine était en partie détruite.

Ainsi : Atrophie de la partie postérieure des circonvolutions temporo-occipitale des deux côtés. Le bord inférieur des radiations optiques était atteint des 2 côtés.

La cause de l'hémi-achromatopsie a,ici aussi, été une conduction insuffisante jusqu'à l'écorce calcarine, qui a ainsi causé la double hémianopsie.

Peut être considéré comme une observation de double hémi-achromatopsie.

Mon ami, M. le Dr Mackay a eu la bonté, après que j'avais écrit ces lignes, de m'envoyer les belles préparations de son cas, et j'ai pu constater, dans tous ses détails, l'exactitude de sa description ; j'y ajouterai seulement l'indication, que, dans les 2 lobes il part des radiations de Gratiolet des stries blanches, par conséquent atrophiques se dirigeant vers la scissure calcarine, l'une du côté dorsal, l'autre du côté ventral de la corne occipitale, et de la même forme que l'on voit représentée dans la figure 35. Elles démontrent qu'il existe une atrophie évidente dans les voies de transmission de l'œil à l'écorce visuelle. La scissure calcarine a donc dans toute son étendue une communication mauvaise et incomplète avec l'œil. Cela peut expliquer l'achromatopsie dans le champ maculaire conservé.

(Après un examen attentif des préparations je ne vois plus dans le cas de M. Mackay une preuve quelconque pour localiser le champ cortical de la macula, soit en avant, soit en arrière dans la scissure calcarine. Cette observation ne peut pas servir à élucider cette question.)

Les trois observations citées ci-dessus présentent une ressemblance frappante, l'achromatopsie et la destruction d'une partie à peu près la même, du lobe occipital, savoir sa portion ventrale ou la 4e circonvolution temporale correspondante. Cette destruction n'occupe pas seulement l'écorce, mais pénètre la substance blanche jusque dans la portion ventrale des radiations optiques. Dans deux cas (ceux de Verrey et de Henschen) la lésion est unilatérale et il existe de l'hémi-achromatopsie, dans celui de Mackay elle est bilatérale et l'on a observé pendant la vie une double hémianopsie, toutefois avec conservation de la macula. Le champ visuel central conservé, dont l'étendue ne mesurait que quelques degrés présentait une cécité complète pour les couleurs. La concordance qui existe ainsi au point de vue anatomique nous autorise sans doute à nous demander si cette circonvolution fusiforme peut être le siège de la perception des couleurs. Verrey et Mackay y ont répondu affirmativement, bien que Mackay ajoute qu'une autre explication est toutefois possible c'est-à-dire la localisation de la perception des couleurs dans l'écorce calcarine. Toutefois il considère que

son cas engage fortement à conclure que, s'il existe un centre séparé pour la couleur, son siège est dans la substance grise du lobule fusiforme (1).

Toutefois l'examen critique de ces trois observations, montre qu'il existe en même temps une autre altération. La destruction ventrale a atteint les radiations optiques ou bien, comme c'est le cas dans l'observation de Henschen, elle s'est tellement approchée de l'écorce calcarine que celle-ci présente un certain degré d'atrophie. Une pareille atrophie secondaire devait se rencontrer en tout cas, car la substance médullaire sagittale de l'écorce calcarine est atteinte ou du moins les fibres des radiations optiques qui s'y rendent (ou en proviennent).

La question se pose donc comme suit : L'achromatopsie est-elle produite par des altérations dans l'écorce calcarine (ou les radiations optiques) ou bien par la destruction du lobule fusiforme ? Ces observations positives ne peuvent pas résoudre cette question et elle le sera seulement par celles où la lésion de la circonvolution fusiforme est extérieure et où l'on ne trouvera pas en même temps des altérations dans l'écorce calcarine ou dans les radiations optiques.

Il existe dans la littérature de nombreuses observations pareilles, car cette lésion n'est pas rare ; mais je me contenterai de quelques observations que j'ai recueillies moi-même.

Les trois observations suivantes sont importantes à ce point de vue.

Obs. 16 (I, p.108). Destruction des deux circonvolutions fusiformes, avec une partie de la portion ventrale des radiations optiques. Hémianopsie gauche ; perception des couleurs conservée.

Obs. 19 (II, p. 377). Destruction partielle de la substance blanche vers la circonvolution occipito-temporale gauche. Le malade avait au moins la perception du rouge (difficile à examiner dans tous les quadrants)

Obs. 41 (II, p. 394). Destruction complète des radiations optiques gauches. Hémianopsie droite. En outre destruction de la partie postérieure de la substance blanche ventro-latérale du lobe O, de telle sorte

(1) « Points strongly towards the conclusion, that if there is a separate centre for colour, its seat is in the grey matter of the fusiform convolution. »

que la communication entre les radiations optiques et l'écorce du lobe occipito-temporal était détruite, au moins en partie. Sens des couleur normal (Voir p. 412).

Ces trois observations, qui ont une importance particulière, parce que les lésions étaient bilatérales, parlent fortement contre la localisation du centre des couleurs dans la circonvolution fusiforme. Dans l'observation 41, le lobe O gauche était tellement détruit qu'il y avait une hémianopsie droite complète. Dans le lobe droit la scissure calcarine était principalement conservée et le malade avait la vision des couleurs. Cette observation indique la scissure calcarine comme centre de la vision des couleurs.

Examinons quelques faits qui parlent en faveur de cette manière de voir.

Il faut d'abord nous occuper des observations, avec autopsie, dans lesquelles une petite étendue du champ visuel était seule conservée et où par conséquent une grande partie du centre visuel ou de ses voies de conduction peut être considérée comme ayant été détruite et où, malgré cela, la perception des couleurs persistait. Je veux parler des cas d'hémianopsie double avec conservation du champ maculaire. Si l'on ne trouve dans ce champ aucune perception des couleurs, cela ne prouve rien contre mon opinion que la même surface de l'écorce répond à la fois à la perception de la lumière et à celle des couleurs, car, dans un cas pareil, le territoire maculaire peut être entouré de tissu détruit qui peut avoir, dans l'écorce ou les voies de conduction, une action délétère pour la perception délicate des couleurs qui exige très probablement une conservation parfaite des tissus. Si par contre la perception des couleurs est conservée, cela démontre d'une manière très plausible que les champs pour la lumière et pour les couleurs ont une localisation identique dans l'écorce.

Si nous analysons ces observations nous trouvons que dans bien des cas suivis d'autopsie, et malgré que, par suite de lésions étendues, il ne restât plus que le champ maculaire, le sens des couleurs était pourtant conservé dans le petit ilot de l'écorce. Si, dans le cas de Laqueur, la macula correspondait, comme il le suppose, au petit ilot de l'écorce, il semble aussi très pro-

bable que la représentation du sens des couleurs aurait également dû disparaître.

Pour apprécier les observations il faut se rappeler que si le sens des couleurs était situé dans le lobule fusiforme et celui de la lumière dans l'écorce calcarine, il faudrait supposer que les fibres du lobule fusiforme ne se rendent pas directement dans les radiations, mais devraient d'abord passer par la scissure calcarine, c'est là une supposition pour laquelle il n'existe aucun soutien réel, donc une pure hypothèse. D'un autre côté, si la scissure calcarine était détruite et le lobule fusiforme conservé, on devrait trouver des malades aveugles pour la lumière blanche et pouvant pourtant voir les couleurs ! Une absurdité ! Dans le cas de Henschen-Nordenson, le malade aurait dû voir les couleurs dans le champ hémianopsique.

Les cas dans lesquels le champ visuel maculaire seul a été conservé, mais avec achromatopsie, me semblent s'expliquer facilement par l'énorme destruction autour de l'ilot conservé, laquelle ne peut pas ne pas avoir réagi sur le sens délicat des couleurs.

Je trouve que toutes ces considérations sont en faveur de la théorie qui admet que le champ visuel et le champ des couleurs ont un siège cortical commun et qu'il est situé dans la scissure calcarine.

J'en vois une autre preuve, faible il est vrai, dans le cas de Reinhard, n° 11 ; le malade avait une hémianopsie gauche et à droite il ne pouvait pas distingner les nuances délicates des couleurs, il reconnaissait les personnes, mais les voyait grises. A l'autopsie on constata « que la surface médiane du coin gauche, sans être ramollie, avait une couleur de rouille claire ; on ne peut suivre cette décoloration que sur les couches corticales les plus externes ». Cette observation semble indiquer que le centre des couleurs est situé du côté médian. Comme le sens des couleurs était diminué chez ce malade et que l'état de l'écorce dans la scissure calcarine n'est pas exactement décrit, cette observation n'est pas une preuve bien importante.

Il existe enfin toute une série d'observations qui sont très favorables à la coïncidence des centres pour la lumière et

les couleurs. Ce sont les cas dans lesquels après une apoplexie, que l'on peut envisager comme ayant un siège cortical ou sous-cortical, l'on voit apparaître d'abord une hémianopsie complète puis plus tard, lorsque le malade va mieux, par exemple lorsqu'un foyer hémorragique se résorbe, il ne reste qu'une achromatopsie, laquelle peut enfin disparaître et être remplacée par un champ visuel normal. Si cette cécité n'affecte qu'un quadrant et que l'on y observe cette même suite de phénomènes, il est difficile de l'expliquer autrement qu'en admettant qu'une lésion de la même surface corticale a d'abord produit la cécité, puis l'achromatopsie et qu'enfin la vision normale a été rétablie.

On trouve en outre d'autres cas, dans lesquels il existe sur un œil une hémianopsie et sur l'autre une hémiachromatopsie. Des observations pareilles ont été publiées par Wilbrand dans son atlas, par exemple l'observation 66 (Schœler). Ici il existait une hémiachromatopsie gauche et en même temps dans le secteur inférieur gauche une hémianopsie complète, qui, au bout de 3 mois, n'était plus qu'une hémiachromatopsie.

Tous ces faits et toutes ces considérations me semblent positivement indiquer que le champ pour la lumière et celui pour les couleurs se recouvrent l'un l'autre, comme Wilbrand l'avait admis, il y a déjà longtemps, en se basant sur ses mensurations périmétriques. Si l'on soumet les faits cités ci-dessus à une analyse critique, on verra qu'aucun d'eux pris isolément n'est une preuve décisive du recouvrement des deux champs corticaux, mais, d'un autre côté, ils donnent une forte probabilité à cette opinion et, en outre il existe à peine quelques faits parlant contre cette théorie.

La raison pour laquelle ces preuves sont si faibles est sans doute : 1° que très peu de cas ont été suivis d'autopsie ; 2° que, lors de l'examen clinique, les malades sont souvent dans un état tel qu'un examen minutieux du sens de la lumière et de celui des couleurs est impossible ; 3° que les cas suivis d'autopsie n'ont pas été étudiés d'une manière suffisamment précise. Le médecin chargé de l'autopsie doit, avant de la commencer, non seulement, se rendre compte des problèmes que son cas peut aider à résoudre, mais encore de la méthode

à employer pour pratiquer l'autopsie. Sous ce rapport la méthode de Virchow a eu une influence spécialement délétère. Un cerveau coupé d'après cette méthode, c'est-à-dire coupé en feuillets radiaires, est presque impossible à décrire, surtout après le durcissement. J'ai reçu, même de spécialistes distingués de l'étranger, des préparations coupées d'après cette méthode, qu'il m'a été impossible de reconstituer et de décrire.

La seule méthode convenable est celle si simple, que j'ai proposée, dont les points principaux sont les suivants : enlever le cervelet restant adhérent au bulbe rachidien et à la protubérance, au moyen d'une section au-dessus des pédoncules du cerveau et, après avoir détaché le chiasma, diviser le cerveau selon sa ligne médiane, placer chaque hémisphère le côté plan, médian sur une planche à dissection, puis après en avoir fait la description extérieure, le sectionner en coupes frontales de 1 centimètre d'épaisseur, comme on le ferait pour un pain long. Toutefois, si l'on se propose de faire un examen microscopique, il ne faut être ni trop curieux ni trop pressé : il faut attendre une semaine de durcissement dans le liquide de Muller, additionné de formol à 2 ou 3 0/0. Le durcissement définitif s'achève ensuite.

Cette méthode, excessivement simple, que j'ai employée depuis une quinzaine d'années, a été, comme je le vois, adoptée par plusieurs savants. Elle permet une localisation très exacte des lésions pathologiques.

Il nous faudrait enfin examiner si les mêmes couches de cellules ou les mêmes cellules servent à la perception de la lumière et des couleurs, si ces couches de cellules ou ces cellules sont les mêmes pour les deux yeux, mais ici nous entrons sur le terrain des hypothèses et j'hésite à m'y engager, bien qu'il existe déjà quelques faits qui mériteraient d'être discutés. Un progrès sur ce terrain intéressant, mais difficile et encore peu cultivé, ne peut être réalisé que par la collaboration des représentants de l'ophtalmologie, de la clinique et de l'anatomie pathologique, et ce congrès international pourrait en prendre l'initiative et en jeter les bases.

BIBLIOGRAPHIE.

ANTON (D.-G.). — Beiderseit. Erkrankung der Scheitelgegend d. Grosshirnes. *Wien. klin. Wochenschr.* Jahrg., 1899, Nr 48. Ueber die Selbstwahrnehmung der Herderkrankungen des Gehirns, etc. *Arch f. Psych.*, Bd 32, Heft 1.

BALLABAN (T.). — Ein Fall von beiderseit. homonymer Hemianopsie mit Erhaltensein eines centralen Gesichtsfeldrests. *Wien. med. Wochenschr.*, 1898, Nr 6 *bis* 48.

BARBA (S.). — Sui centri corticali e sulle vie sub-corticali della visione. *Arch. ital. di Medicina interna*, vol. II, fascic. 3-6, 1899.

BECHTEREW. — Die partielle Kreuzung des Sehnerven in dem Chiasma höherer Säugethiere. *Neurol. Centralbl.*, 1898, p. 199.

BEEVOR and HORSLEY. — *Br. med. journ.*, 1891, 21/11, *Neurol. Centralbl.*, 1892, p. 376.

BERGER (H.). — Beiträge z. feineren Anatomie d. Grosshirnrinde. *Monatsschr. f. Psychiatrie u. Neurologie*, 1899, p. 405.

BERNHEIMER. — Ueber die Entwickel. u. d. Verlauf der Markfasern im Chiasma. *Arch. f. Augenheilk.*, 1889.

— Discussion. *Neurol. Centralbl.*, p. 670, 1897.

BIANCHI (L.). — Contrib. alla Terapia Chirurgica. *Annali di Neurol.*, Nuova Serie. Anno IX, fasc. I, 1891.

BLESSIG. — *Petersb. med. Wochenschr.*, n° 15, 1897, *Jahresber. d. Neurol.*, 1897, p. 404.

BLAEULER. — *Arch. f. Psych., u. Neur.*, 25, I; *Neurol. Centralbl.*, 1893, p. 555.

BOUVERET. — *Lyon médical*, 1887, B. 46, s. 338.

BRAMWELL (Byrom). — On the localisation of intracranial tumours. *Brain*, Spring Part, 1899.

BRUECKNER (P.). — *Ein Fall vom doppelseitiger homonymer Hemianopsie.* Inaug. Dissert. Giessen, 1896.

BRUENNICKE (E.). — *Om apoplektiformt indtrædende Blindhed samt om Sjæleblindhed*, Hospitalstidende, n°s 51-52, 1896.

CHAUFFARD. — De la cécité subite par lésions combinées des deux lobes occipitaux. *Rev. de méd.*, 1888.

COLUCCI (C.). — Ricerche sull'Anatomia e sulla Fisiologia dei centri visivi cerebrali. *Atti della R. Academia Med.-Chir. di Napoli*, anno LII, 1898.

CRAMER (A.). — *Beitr. zur Kenntniss der Optikuskreuzung im Chiasma*, etc., Anat. Hefte. (Ref. in. Beitr. zur Anat. u. Entwickelungsgeschichte. Abt. 1, Heft XXXIII, 1898, s. 415.

DEJERINE. — Cécité verbale (Mémoires de la Soc. de biol., 1892). *Neurol. Centralbl.*, 1892, p. 374.

DEJERINE (J.), SOLLIER (P.) et AUSCHER (E.). — Deux cas d'hémianopsie homonyme. *Arch. de Phys.*, 5e série, II, janvier 1890, n° 1.

DIMMER (F.), — Zur Lehre von der Sehnervenbahnen. *Arch. f. Ophtalmologie*, 48.3. 1899.

DUNN. — Brain, 1892. *Neurol. Centralbl.*, 1893, p. 303.

EISENLOHR (D.). — *Zeitschr. f. Nervenheilk.*, 1891, I, 5, 6. *Neurol. Centralbl.*, 1893, p. 139.

FÉRÉ. — *Troubles fonctionnels de la vision par lésions cérébrales.* Paris, 1882.

FLECHSIG. — Neue Untersuchungen über die Markbildung. *Neurol. Centralbl.*, 1898.

FŒRSTER. — Ueber Rindenblinheit. *Arch. f. Ophthalm.*. 1890.

GAFFRON. — *Beitr. zur Augenheilk*, von prof.Deutschmann, Bd. I. V.

GRŒNŒUW.— Ueber doppelseit. Hemianopsie centr. Ursprungs. *Arch. f. Psych. u. Nervenh.*, 1892.

GRUETZNER. — *Jahresber. d. Neurologie*, etc., 1897, p. 78.

HARRIS (W.). — Hemianopia. *Brain*, part. LXXIX, 1897.

HARTRIDGE. — Hemianopia. *Edinb. med. Journ.*, 1898.

HELLENDAL. — Ein Beitr. zur Frage der Kreuzung der Sehnerven. *Arch. f. Anat. u. Physiol.*, 1897, p. 497.

HENSCHEN (S. E.). — *Klinische und anatomische Beiträge zur Pathologie des Gehirns.* Upsala, Bd I, 1890 ; Bd II, 1892 ; Bd III, 1894, 1896.

— On the visual path and centre. *Brain*, 1893.

— Sur les centres optiques cérébraux. *Revue gén. d'ophtalmologie*, 1894, nº 8.

— och Lennander, K. G., Om Röntgens strålar i hjärnkirurgiens tjaenst. *Nordiskt medicinskt Arkiv.*, Festband, Nr 30.

— Ueber Localisation innerhalb des äusseren Kniegangliens. *Neurol. Centralbl.*, 1898, nº 5.

HUEFLER. — *Zeitschr. f. Nervenheilk.*, 1895, VII. *Neurol. Centralbl.*, 1895, p. 982.

JACOBSOHN. — *Neurol. Centralbl.*, 1896, p. 838.

JOCQS. — *Arch. d'Ophthalm.*, Vol. 14, p. 443, 1894.

KNIES (M.). — Ueber den Verlauf der centripet. Sehfasern etc. *Zeitschr. f. Biologie*, B. XXXIV, s. 125.

KUESTERMANN (K.).— Ueber doppelseit. homonyme Hemianopsie und ihre bezl. Symptome. *Monatsschr. f. Psych. u. Neurol.*, B. II, Hft 5, s. 335.

KŒLLIKER. — *Handb. der Gewebelehre des Menschen*, 1896.

LAEHR (M.). — Zur Symptomatologie occipitaler Herderkrankungen. *Sonderabdr. aus den Charité-Annalen*, XXI Jahrg.

LAQUEUR. — Ueber die Lage der Macula lutea. *Virch. Arch.*, Bd 158, 1899.

v. LEONOWA (O.). — Ueber das Verhalten der Neuroblasten des Occipitallappens bei Anophthalmie u. Bulbusatrophie etc.*Arch. f. Anat. u. Physiol.*, 1893, s. 308.

— Beitræge zur Kenntniss der secundæren Veræenderungen der prim. opt. Centren u. Bahnen, etc. *Arch. f. Psychiatrie*, Bd XXVIII, Heft 1.

— *Einige Bemerkungen zu der vorsteh. Abhandl.*, 1896.

LUNZ. — Zwei Fælle von corticaler Seelenblindheit. *D. med. Wochenschr.*, 1897, n° 38.

MACKAY (G.). — Study of Hemianopsia. *British med. Journ.*, novembre 1888.

— and Dunlop, J. Cr., The cerebral lesions in a case of complete acquired colour-blindness. *The Scottish. Med. and Surg. Journ.*, décembre 1899.

MAGNUS (D.). — *Medic. Wochenschr.*, 1897, 4.

MANZ. — Zur Casuistik der doppelseit. Hemianopsie. *Archiv f. Augenheilk.*, XXX, VI, 1, 2, 1898.

MEYNERT (TH.). — Gehirn der Sæugethiere. *Handb. der Gewebelehre von S. Stricker*, Bd II, 1872, Leipzig.

MINGAZZINI (G.). — Contributo clinico ed anatomico allo studio dei tumori del lobo parietale. *Rivista sperimentale di freniatria*, vol. XXIV, fasc. III-IV, 1899.

MIURA (K.). — Zwei Fælle von Geschwülsten des Thalam. opt. (Mitteilungen der med. Facultæt zu Tokio), Bd IV, Heft 3. 1898. *Neurol. Centralb.*, 1899, p. 357.

MOELI. — Ueber atroph. Folgezustænde in Chiasma u. Sehnerven. *Arch. f. Psych. u. Nervenkr.*, 3 octobre 1898, s. 906.

MONAKOW. — Exper. u. pathol. anatom. Untersuchungen über die opt. Centren u. Bahnen etc. *Arch. f. Psych.*, Bd 20-25.

— *Gehirnpathologie. Nothnagel's spec. Pathol. u. Therapie*, Bd IX.I.

OBERSTEINER. — *Wiener med. Presse*, 6, 7, 1897. *Jahresb. der Neurol.*, 1897, p. 567.

PETERS. — Ueber die Beziehungen zwischen Orientirungsstörungen und ein-und doppelseitiger Hemianopsie. *Arch. f. Augenheilk.*, 1896.

PICK (A.). — Ueber die topisch diagnostische Bedeutung der Sehstörungen bei Gehirnerkrankungen. *Prag. med. Woch.*, 1895.

PICK (Fr.). — Ueber Hemianopsie bei Urämie. *D. Arch. f. klin. Med.*, 1898.

PICK (A.). — *Untersuchungen über die Beiziehungen zwischen Retina, Opticus*, etc. Nov. Acta der Ksl. Leop. Carol. Deutsch. Akad., Bd 66, n° 1.

PFLUEGER.— Schussverletzung beider Occipitallappen. *Neurol. Centralbl.*, p. 545.

RAMON Y CAJAL (S.). — *Studien über die Hirnrinde des Menschen*, I. Die Sehrinde, 1900.

— *Die Structur des Chiasma opticum*, 1899.

REINHARD.— Zur Frage der Hirnlocalisation etc. *Arch. f. Psych. u. Nervenkr.*, 1886, B. XVII, XVIII.

ROSSOLIMO (G.).— Ueber Hemianopsie und einseit. Ophthalmoplegie vasculären Ursprungs. *Neurol. Centralbl.*, 1896, n° 14.

SACHS (H.). — *Das Gehirn des Foersterschen « Rindenblinden »*. Arb. aus der psych. Klinik zu Breslau. Heft II, 1895.

SCHIRMER (Ph.). — *Subj. Lichtempfindung bei tot. Verluste des Sehvermögens*, etc. Inaugural Diss. Marburg, 1895.

SCHLAGENHAUFER. — *Anat. Beitr. zum Faserverlauf,* etc. Arb. aus d. Inst. f. Anat. u. Physiol. des Centralnervensyst. a. d. Wiener Univ. 1897. Heft V.

SCHLAPP (M.). — Der Zellenbau der Grosshirnrinde des Affen Macacus Cynomolgus. *Arch. f. Psych. u. Nervenkr.*, 30, 1898.

SCHMIDT-RIMPLER. — Doppelseit. Hemianopsie mit Sectionsbef. *Arch. f. Augenheilk.*, 26, 1893, s. 181.

— *D. med. Wochenschr.*, 1896, 36, *Neurol. Centralbl.*, 1896, p. 838.

SCHWEIGGER. — Ein Fall von beiderseit. Hemiopie. *Arch. f. Augenheilk.*, 1891.

SEPPILLI. — *Rivista freniatr.*, Bd 18, II. *Neurol. Centralbl.*, 1893, p. 302.

SHARKEY (S. J.). — The function of vision in the cerebral cortex of man. *The Lancet*, may 22, 1897.

SIEMERLING. — Ueber Markscheidenentwickelung des Gehirns etc. *Berl. klin. Woch.*, 1898, n° 47.

SINKLER. — *Neurol. Centralbl.*, 1893, p. 800.

SIOLI. — *Neurol. Centralbl.*, 1892, p. 800.

TURNER. — *Brain,* 1893. *Neurol. Centralbl.*, 1894, p. 708.

VORSTER. — Ueber einen Fall von doppelseit. Hemianopsie etc. *Zeitschr. f. Psych.* Bd 49, 1893, s. 227.

VIALET. — *Les centres cérébraux de la vision.* Paris, 1893.

WIDMARK (J.). — Om låget af det papillo-makulaera knippet. *Nord. Med. Arkiv.*, 1898, n° 25.

WIETING. — Zur Anatom. d. menschl. Chiasma. *Græfe's Arch. f. Ophthalm.* 1898, p. 75.

WILBRAND. — *Die Seelenblindheit*, Wiesb., 1887.

— *Ophthalm. Beitr. z. Diagnost. d. Gehirnkrankh.*, 1884.

— *Die hemianop. Gesichtsfeldformen.* Wiesb., 1890.

— Die Doppelversorgung der Macula lutea. Beitr. z. Augenheilkunde. *Festschrift*, 1895.

WILLIAMSON (R. F.). — The changes in the optic tracts and chiasma etc. *Brain*, 1892.

USHER und DEAN. — *Br. med. Journ.*, 1896, july 11, s. 71. *Neurol. Centralbl.*, 1896, p. 885.

ZINN. — *Münch. med. Wochenschr.*, 1892, 28, 29. *Neurol. Centralbl.*, 1892, p. 521.

ZINNER. — *Neurol. Centralbl.*, 1893, p. 607.

Du reste on retrouvera les indications bibliographiques dans le texte de ce rapport, dans la *Pathologie des Gehirns* de Henschen (vol. I-III) ainsi que dans *Monakow, Gehirnpathologie* (voir ci-dessus).

NOTA

L'auteur ayant reproduit les citations et les observations dans la langue originale nous avons cru devoir maintenir les indications sur les localisations cérébrales comme les avaient notées les observateurs. Rappelons donc, une fois pour toutes, leur synonymie.

C^a Circonv. centrale ant. Gyrus centralis anterior, est synonyme de frontale ascendante ou de circ. prérolandique (Broca).

C^p Gyrus centralis posterior = Pariétale ascendante ou circ. postrolandique (Broca).

P^1 Gyrus parietalis superior.

P^2 Gyrus parietalis inferior, dont la part. antér. a) forme le gyrus supramarginalis (lobule du pli courbe de Pozzi).

Et b) la part. post. forme le gyrus angulaire, pli courbe de Gratiolet et de Pozzi (lobule du pli courbe, Richer), P^3 (Wagner). ou A.

O^1 Gyrus occip. superior (Ecker).

O^2 Gyrus occip. medius (Pansch), lateralis (Ecker).

O^3 Gyrus temporo-occipitalis (Ecker).

Enfin D la portion la plus postér. du lobe occip. est le gyrus descendens d'Ecker.

T^1 Gyrus tempor. sup. ou temporo-sphénoïdal sup.

T^2 Gyrus tempor. medius ou temporo-sphénoïdal moyen.

T^3 Gyrus tempor. inferior. ou temporo-sphénoïdal inf.

T^4 (Ecker) Lobule fusiforme. Gyrus occipito-temporal.

T^5 (Ecker) Lobule lingual (O^5 Broca).

L^1 1re circonv. limbique.

H Circonv. de l'hippocampe. = L^2 Deuxième circonv. limbique (T^5 de Broca).

U Gyrus uncinatus ou circonvolution à crochet.

Note du traducteur.

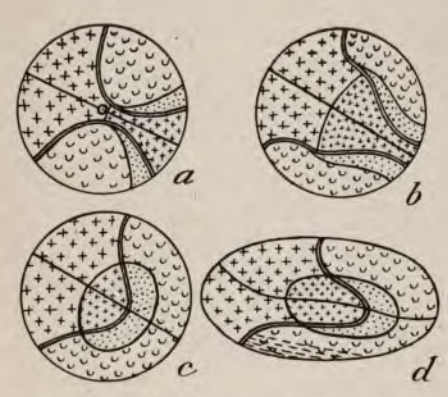

FIG. 1. — Nerf optique droit (schéma).

+ + = fibres croisées périphériques.
† † = — — maculaires.
ᴗ ᴗ = — directes périphériques.
: : = — — maculaires.
à droite = le côté latéral.
à gauche = le côté médian.
1 *a*. Le nerf à sa sortie du globe oculaire.
1 *b*. Le nerf ; coupe plus centrale.
1 *c*. Le nerf ; coupe de la portion intra-orbitaire.
1 *d*. Le nerf ; coupe immédiatement en avant du chiasma.

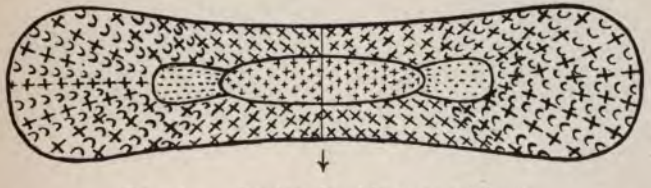

FIG. 2. — Section du chiasma ; schéma.

La signification des signes, comme dans la fig. 1.

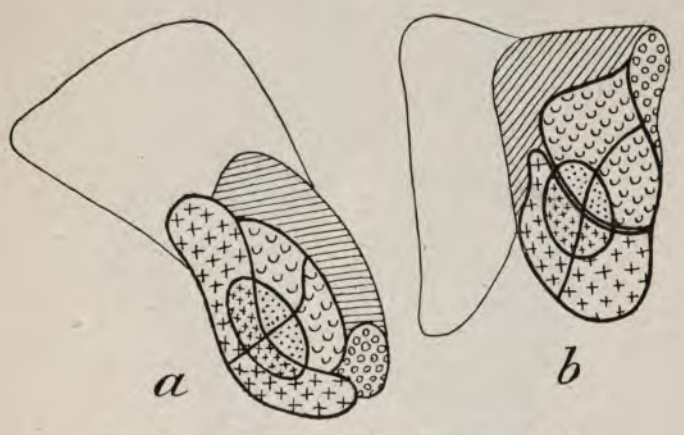

Fig. 3. — Section de la bandelette optique droite.

a. plus près du chiasma ; *b*. portion plus centrale.
à droite = partie latérale ; à gauche = partie médiane (la fig. *a* est un peu trop oblique).

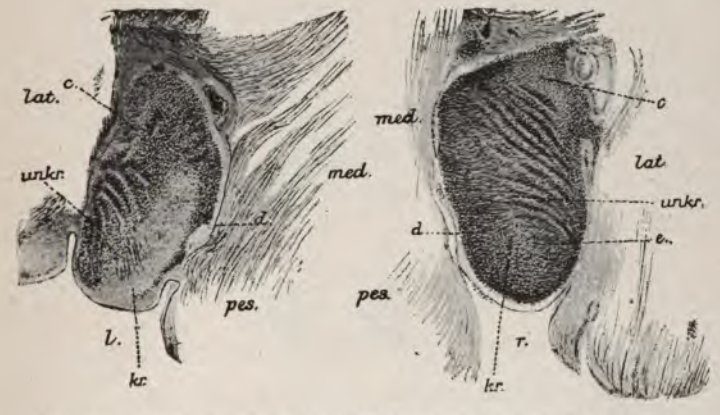

Fig. 4. — Coupe frontale des bandelettes optiques dans l'obs. 2 (Henschen, *Pathologie des Gehirns*, vol. 1).

l. gauche ; *r*. droit ; *med*. médian ; *lat*. latéral.
kr. faisceau croisé ; *unkr*. faisceau direct ; *c*. faisceau dorso-latéral.
d. faisceau médian.

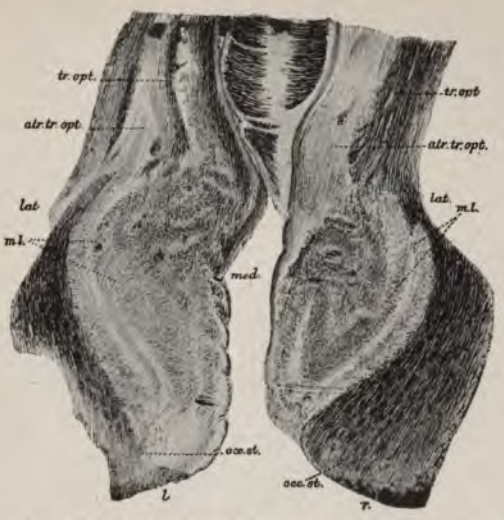

FIG. 5. — Les bandelettes optiques et les corps genouillés.

Coupe horizontale ; *lat.* le côté latéral ; *med.* le côté médian.
tr. opt. bandelette optique ; *l.* gauche ; *r.* droit.
atr. tr. opt : atrophie dans la bandelette optique.
m. l. strie médullaire dans le corps genouillé.
occ. st. champ médullaire latéral du corps genouillé.
(Fig. tirées de la *Pathologie des Gehirns* de Henschen, vol. I, obs. 2.)

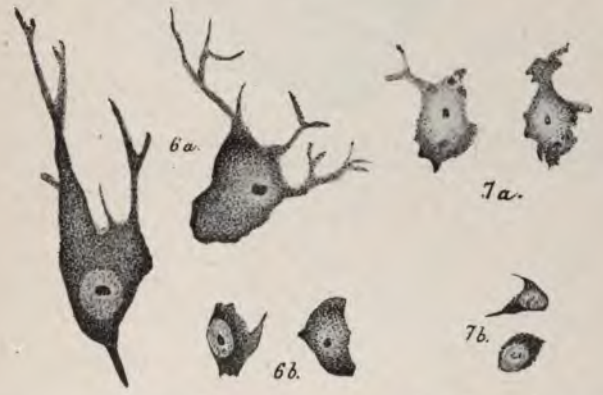

FIG. 6 *a*. — Grandes cellules du corps genouillé d'un enfant normal de 3 jours.
FIG. 6 *b*. — Petites cellules du même ganglion.
FIG. 7 *a*. — Grandes cellules du corps genouillé d'un enfant à globes oculaires atrophiés.
FIG. 7 *b*. — Petites cellules du même ganglion.
(Figures tirées de la *Pathologie des Gehirns* de Henschen, vol. III.)

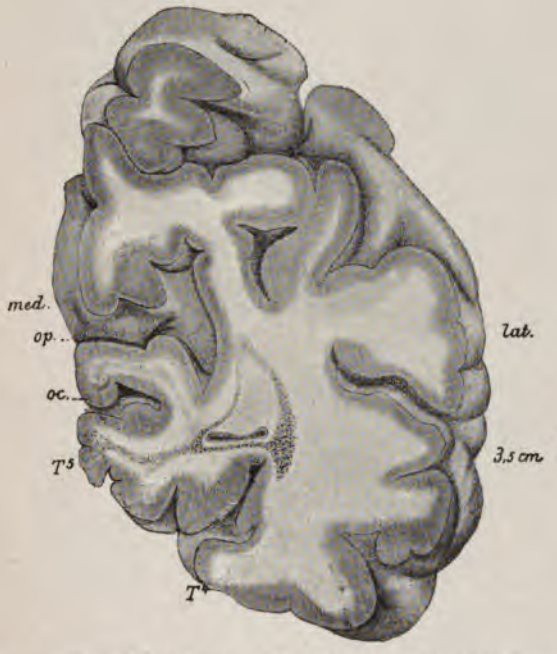

Fig. 8. — Coupe du lobe occipital droit, dans un cas d'hémianopsie par destruction du corps genouillé droit ; dégénération secondaire des radiations optiques de Gratiolet.

Coupe passant 3,5 cm. en avant du pôle occipital.

med. médian ; *lat.* latéral.
op. scissure occipito-pariétale.
oc. scissure calcarine.
T^5 lobe lingual.
T^4 lobe occipito-sphénoïdal.

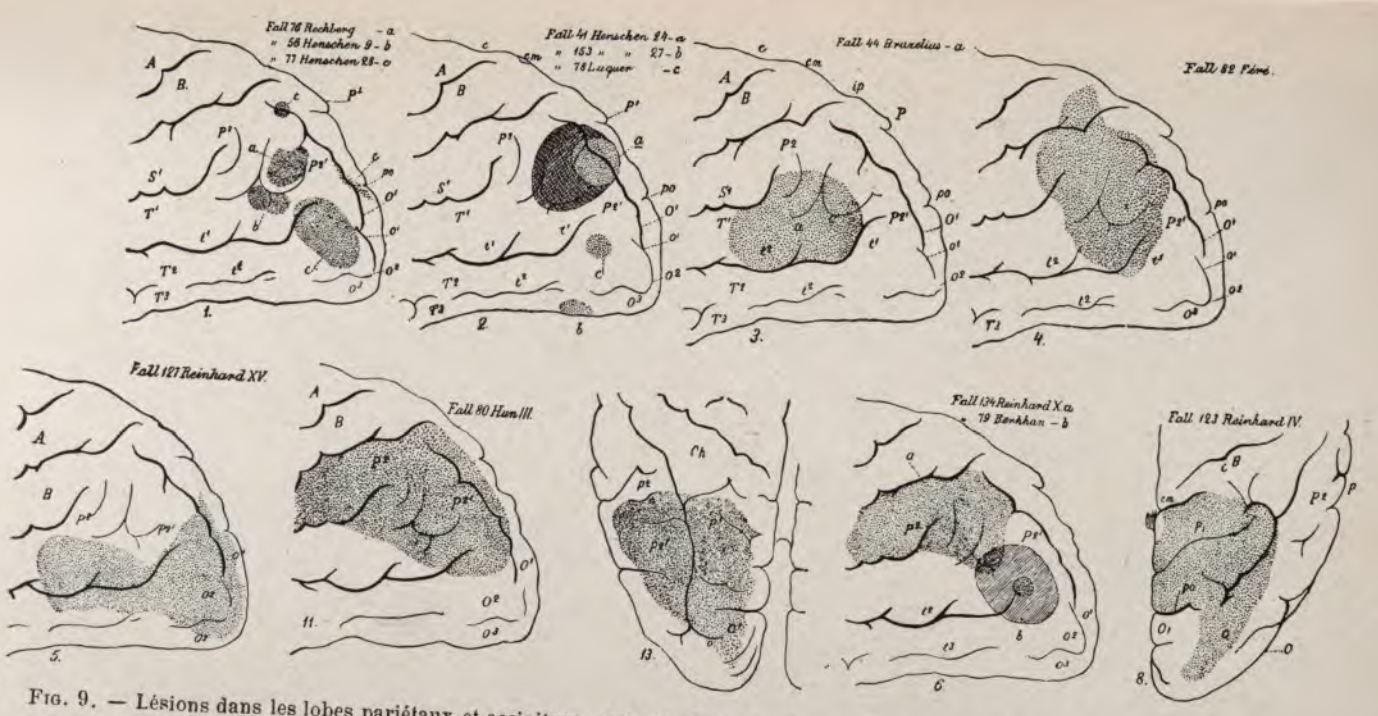

FIG. 9. — Lésions dans les lobes pariétaux et occipitaux, sans hémianopsie (figures tirées du vol. II de la *Pathologie des Gehirns* de Henschen). Les numéros des obs. se retrouvent dans ce travail.

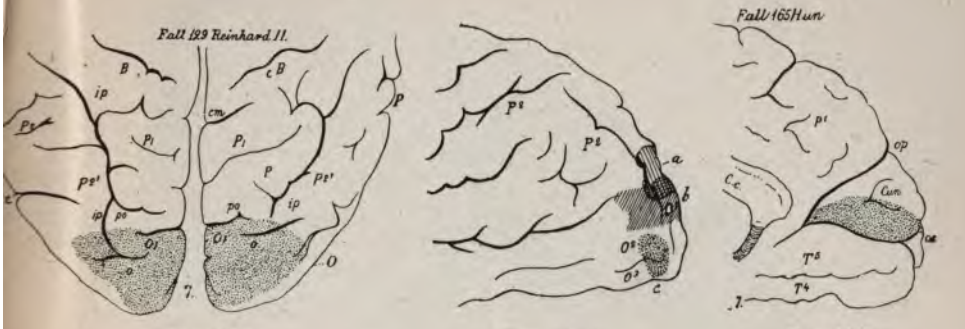

FIG. 10 *a*. FIG. 10 *b*. FIG. 11 *b*.

Lésions des lobes occipitaux ; sans hémianopsie.

a. Le cas de Reinhard n° 11.

b. *a*. Cas de Bramwell.
b. Cas de Pick.
c. Cas de Bramwell.

Le cas de Hun avec hémianopsie du secteur inférieur.

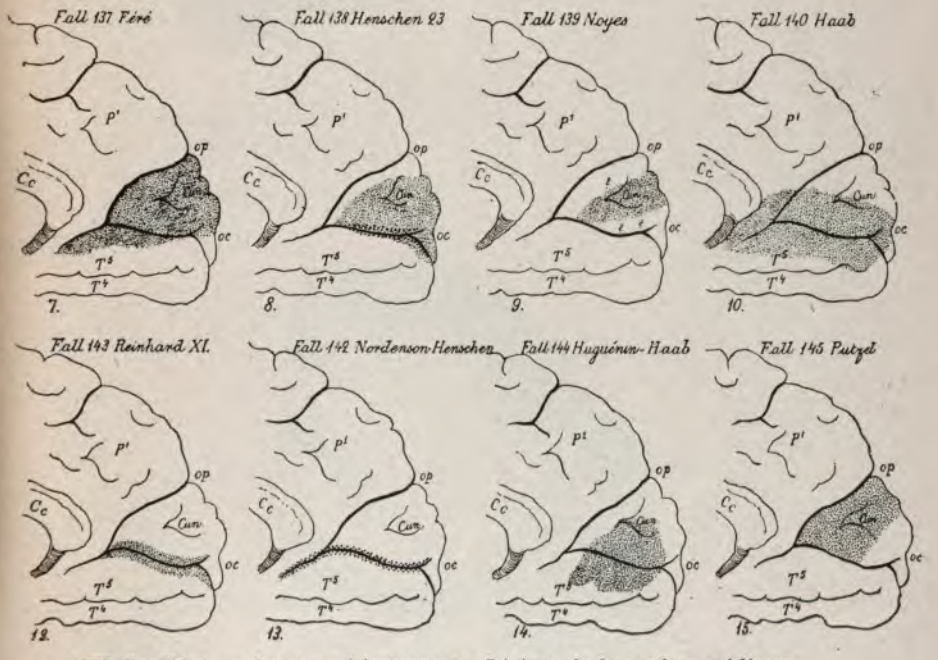

FIG. 11 *a*. — Cas avec hémianopsie. Lésions de la surface médiane du lobe occipital.

(Les cas, les numéros et les figures se retrouvent dans la *Pathologie des Gehirns* de Henschen, vol. II.)

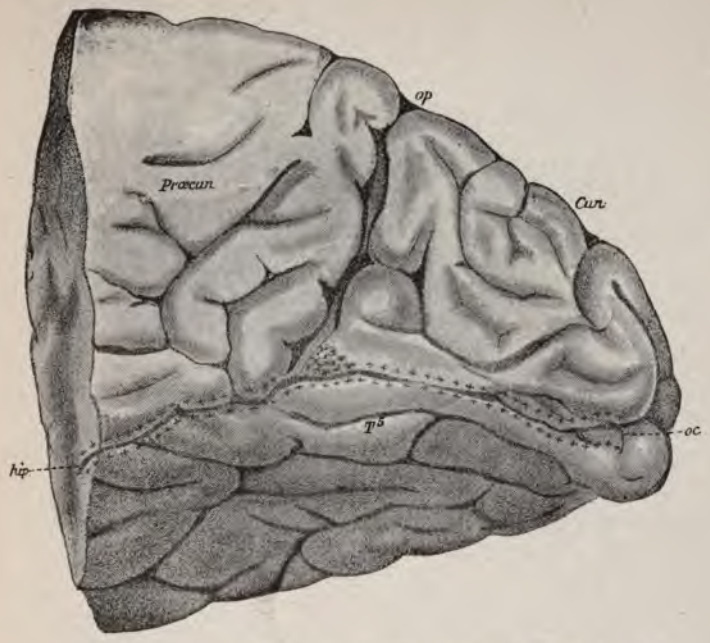

FIG. 12 *a*. — Le cas de Nordenson-Henschen. Lobe occipital.

oc. scissure calcarine.
op. scissure occipito-pariétale.
Cun. cunéus.
hip. scissure de l'hippocampe.

FIG. 12 *b*. — Coupe frontale du lobe occipital passant 3 cm. en avant du pôle occipital.

Dégénération des radiations optiques.
Destruction de l'écorce de la scissure calcarine.

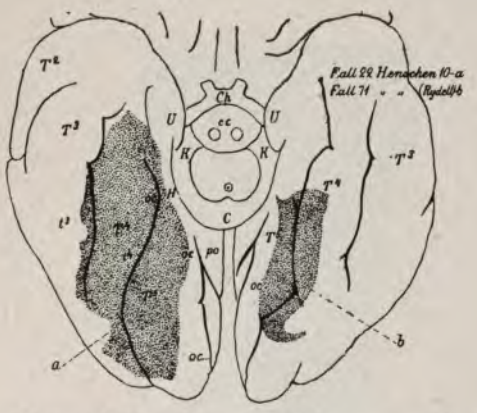

FIG. 13. — Lésions de la surface ventrale : cas sans hémianopsie.
(V. *Pathologie des Gehirns* de Henschen, vol. II.)

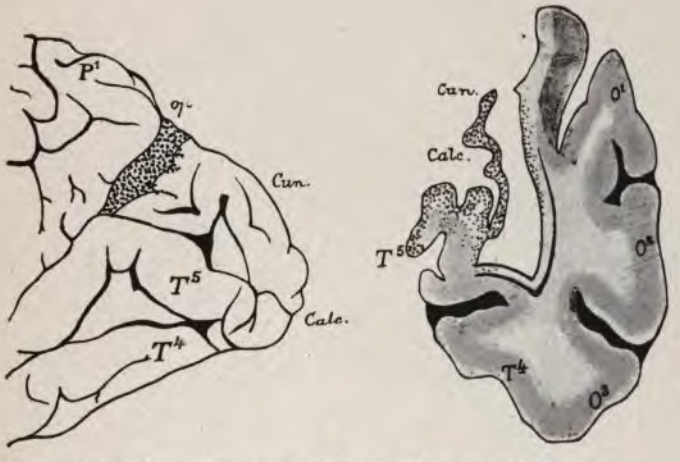

FIG. 14. — Obs. I de Vialet (p. 229, pl. VII, fig. 3).
Destruction du cunéus et de l'écorce de la scissure calcarine (copie du travail de Vialet).

Fig. 15. — Obs. III de Vialet (p. 276, fig. 16).

O. pôle occipital (copie du travail de Vialet).

Fig. 16. — Le cas de Monakow.

Surface extérie ure et coupe frontale (fig. tirées du travail de Monakow).

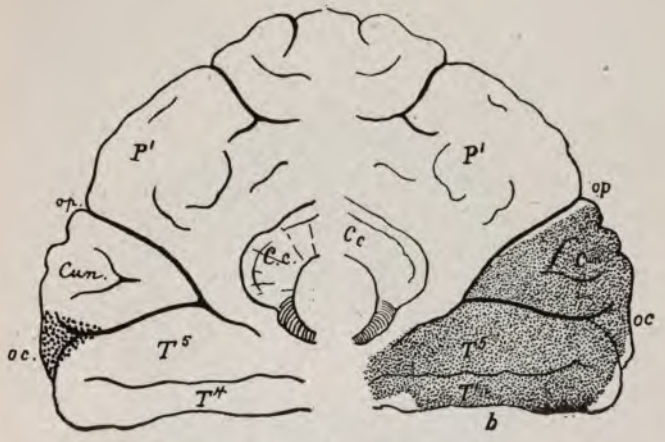

FIG. 17. — Obs. Malm.

Les deux lobes occipitaux, surfaces médianes.
Cc. corps calleux.

FIG. 18.
Le cas de Förster-Sachs.
Coupe passant par le lobe occipital.
g. l. gyrus lingualis (copie du travail de M. Sachs).

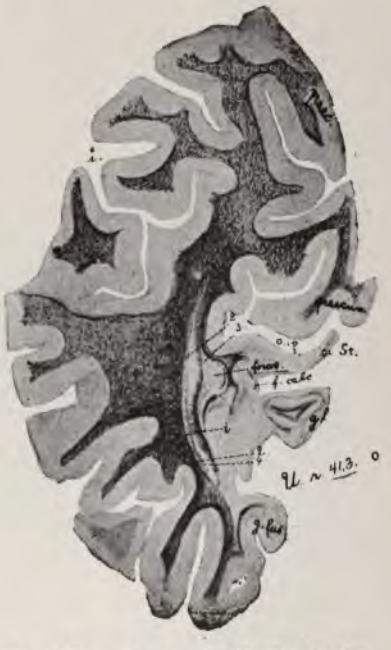

FIG. 19. — Le cas de Förster-Sachs.
Coupe passant par le lobe occipital.
f. calc. scissure calcarine.
op. scissure occipito-pariétale (copie du travail de M. Sachs).

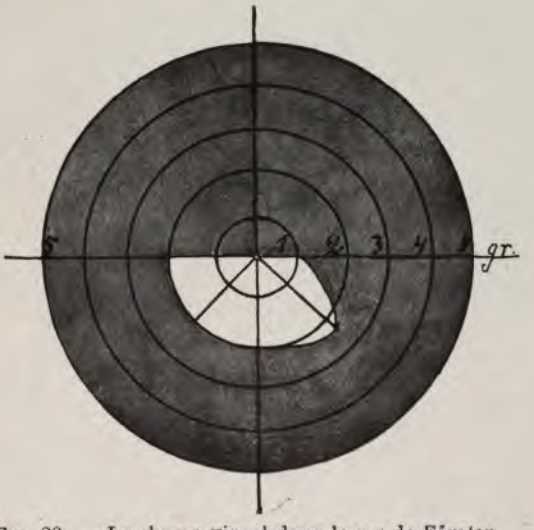

FIG. 20. — Le champ visuel dans le cas de Fórster.



FIG. 21. — Cas de Peters.

Champ visuel.



FIG. 22. — Cas de Knies.

Champ visuel.

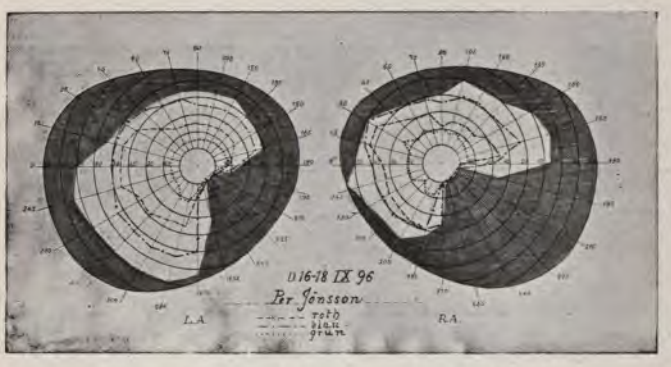

FIG. 23. — Obs. de Henschen (Per Jönsson).

Champ visuel.

FIG. 24. — Obs. de Henschen (Per Jönsson). Coupe passant par le corps genouillé (*C. gen. ext.*).

Le champ noir au-dessus du corps genouillé représente la cicatrice de l'hémorragie.

FIG. 25. — Obs. de Henschen (Per Jönsson). Coupe passant en arriere des ganglions centraux.

Le champ noir dans les radiations optiques représente l'atrophie dans les radiations de Gratiolet.

FIG. 26. — Obs. de Henschen (Berg).

Destruction de la substance médullaire au-dessous des circonvolutions P^1 et P^2, et des radiations de Gratiolet (partie supérieure) (copie de la *Pathologie des Gehirns* de Henschen, vol. II).

Coupe passant 5 cm. en avant du pôle occipital.

FIG. 27. — Obs. de Henschen (Jan Erik Ersson).
Coupe passant 6 cm. en avant du pôle occipital.
Destruction des radiations de Gratiolet.

FIG. 28. — Obs. de Henschen (Anna Greta Sandberg).
Champ visuel.

FIG. 29. — Obs. de Henschen (Anna Greta Sandberg).

Coupe passant 6 cm. en avant du pôle occipital.
Destruction des radiations de Gratiolet.

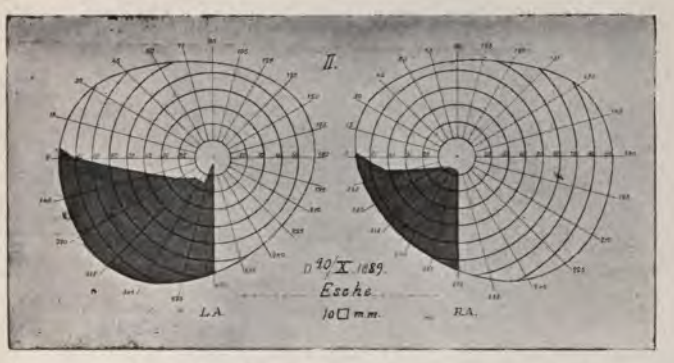

FIG. 30.— Obs. de Henschen-Wilbrand (Esche) (*Pathologie des Gehirns* de Henschen, vol. III).

Champ visuel.

FIG. 31. — Obs. de Henschen-Wilbrand (Esche). Coupe passant par le corps genouillé (*Cge*) dont la partie dorsale est détruite.

Cy. kyste ; *D.* champ atrophique ;
SS. radiations de Gratiolet.

FIG. 32. — Obs. Henschen-Wilbrand (Esche). Coupe passant en arrière des ganglions centraux.

SS. radiations de Gratiolet atrophiées (*atr.*) ;
Tap. tapetum.

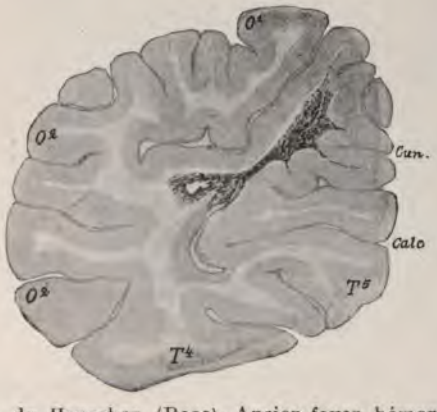

FIG. 33. — Obs. de Henschen (Rose). Ancien foyer hémorragique dans la partie dorsale.

Cun. cunéus ; *calc.* scissure calcarine ; T⁴, gyrus lingualis.

FIG. 34. — La surface de la scissure calcarine normale.

Op. scissure occipito-pariétale.
Cun. cunéus.
G. ling. Gyrus lingualis.

FIG. 35. — Obs. 1 de Henschen (*Pathologie des Gehirns* de Henschen, vol. I).

Atrophie des radiations de Gratiolet dans un cas de cécité ancienne.
Coupe passant par le lobe occipital.

LANE MEDICAL LIBRARY

This book should be returned on or before
the date last stamped below.

Q5 Henschen, S.E.
H52 Revue critique de la
1900 doctrine sur le centre
cortical de la vision.

NAME | DATE